Occlusione in equilibrio neuro-mio-posturale, interdisciplinare, tramite riabilitazione con strutture protesiche: aspetti clinici e strumentali

RIASSUNTO
Cosa si vuol intendere in odontostomatologia col termine "occlusione"? È la semplice ricerca del maggior numero di contatti dentali in intercuspidazione massima? È la ricerca di una distanza secondo una media statistica o morfologica del rapporto dento-osseo tra i mascellari? Oppure è la ricerca di un punto nello spazio dove si verificano dei contatti dentali stabili che permettano una posizione dei mascellari in equilibrio neuro-muscolare per una corretta deglutizione?
I tracciati kinesiografici mostrano contemporaneamente tutti gli elementi di cui abbiamo bisogno: la posizione di riposo, il centro occlusale abituale e quello ideale, lo spazio libero e la traiettoria neuromuscolare data dalla T.E.N.S.
Osservando l'essere umano, non si possono non vedere tutte le connessioni che questo ha, non si può non intuire che ogni parte di esso deve essere in equilibrio e che questo equilibrio si deve mantenere sia a riposo che in movimento. Il miglior equilibrio in stato di riposo è quello che si realizza con il minor dispendio energetico ed i tracciati elettromiografici ci mostrano quando questo equilibrio è raggiunto.
È per questo motivo che la metodica neuro-mio-posturale studia e ricerca a livello gnatologico, non tanto l'incastro dentale, ma soprattutto la posizione di riposo mandibolare. Questa è vista come il punto di partenza per determinare, lungo la traiettoria neuro-muscolare, il centro occlusale ideale, nel rispetto dello spazio libero fisiologico.
Per cui l'unica cosa che dobbiamo ricercare nel nostro paziente è la posizione di riposo della mandibola.
A questo punto ci dobbiamo porre una domanda: "qual è la giusta posizione di riposo mandibolare?"
È giusta quella che otteniamo dalla T.E.N.S., quella dopo trattamento osteopatico, quella dopo riabilitazione della deglutizione, quella dopo esercizi di ortottica o una giusta gradazione delle lenti o dopo una buona dieta?
È impossibile dare una risposta univoca: non esiste un organismo uguale all'altro nemmeno tra i gemelli omozigoti. Per cui la vera cosa da fare è quella di studiare il nostro paziente, di individuare quante più alterazioni o disfunzioni ha globalmente e cercare di dargli, con l'aiuto di altri specialisti, il miglior equilibrio possibile vicino allo stato di salute ottimale che sarà anche il più stabile nel tempo.

Quando parliamo di occlusione ci vengono subito in mente i denti e le ossa mascellari, ma questi due aspetti sono sufficienti a determinare la giusta occlusione? A livello dentale, in generale si può dire che la I classe di Angle è quella "giusta", in quanto la forma che la Natura ha dato ai nostri denti è tale che il miglior incastro si possa realizzare solo in un modo. È per questo motivo che noi costruiamo i nostri manufatti protesici di solito in I classe con un contatto dentale semplificato cuspide-fossa. A volte, a causa di incongruenze di crescita dei mascellari, eseguiamo i manufatti in II, in III classe oppure con morsi incrociati realizzando comunque un'occlusione. Per cui non è certo questo il parametro che ci può definire un'occlusione, che è, dunque, solo un aspetto secondario. Parlando di occlusione in rapporto ai mascellari ci si deve porre una domanda: "A quale distanza devono essere posti i mascellari con i denti in intercuspidazione massima?"
Esistono vari metodi per registrare un'occlusione, da quello estetico a quello cefalometrico, dal fonetico alla guida manuale in occlusione centrica, dal ripristino della dimensione verticale, con l'uso del-

lo stopper, alla tecnica del sorriso, ecc. Tutte queste tecniche hanno una certa efficacia, tanto che sono stati scritti fior di libri e pubblicazioni a livello mondiale che determinano e formano la "SCIENZA", e sono stati eseguiti lavori odontoiatrici su migliaia di persone che hanno dato anche dei buoni risultati. Di tutte queste tecniche, alcune sono state abbandonate in tutto o in parte, altre sono attuali ed a volte in contrasto tra di loro; ma tutte hanno avuto ed hanno dei risvolti efficaci in quanto si sono ispirate all'osservazione clinica ed alla pratica quotidiana di vari anni di lavoro sul "campo". Successivamente i metodi scientifici, utilizzando solo un numero di variabili assai modesto, sono stati applicati alle osservazioni cliniche per ottenere dei valori statistici significativi ed essere accreditati dalla "SCIENZA UFFICIALE". Finora in pochissimi si sono interessati all'apparato neuromuscolare in odontostomatologia. Attualmente tutti ne parlano, tutti descrivono l'anatomia e la fisiologia muscolare, molti richiedono esami elettromiografici ma nessuno prende in considerazione lo stato neuromuscolare dei muscoli per coglierne gli aspetti pratici ed è purtroppo relegato ad un ruolo secondario. Eppure tutti sanno che l'osso si modifica sotto l'azione muscolare e non è vero il contrario. A volte ci si domanda perché quella data persona ha sviluppato un morso incrociato monolaterale oppure una II classe ma nulla si fa per cercare di modificare la vera causa del problema. A volte la medicina attuale si accontenta di modificare l'effetto senza cercare di annullare la causa ed è per questo motivo che, abbastanza di frequente, ci si espone alla recidiva oppure allo sviluppo di un ulteriore o diverso compenso nell'organismo, pur operando sempre con la nostra diligenza, prudenza e perizia. Tutto ciò può accadere con una modificazione della postura e senza neanche saperlo, in quanto è un parametro che non si vuol tenere in considerazione come uno dei fattori in equilibrio con l'occlusione. Il primo a parlare concretamente di muscoli e a trovare un modo per indagarli è stato il dr. Bernard Jankelson con l'introduzione in odontoiatria dell'elettromiografia, della kinesiografia e della T.E.N.S.. Ma il primo uomo a cogliere in pieno ed a studiare le connessioni interdisciplinari che esistono tra occlusione, postura, deglutizione, sistema visivo, sistema neuronale, ecc., fu il prof. Luigi Balercia. Questi è il maestro che ci ha aperto gli occhi su ciò che è sempre stato davanti a noi. Guardando le tavole di anatomia ed osservando l'essere umano, non si possono non vedere tutte le connessioni che un organismo ha, non si può non intuire che ogni parte di esso deve essere in equilibrio e che tale equilibrio si deve mantenere sia a riposo che in movimento. Il miglior equilibrio in stato di riposo è quello che si realizza con il minor dispendio energetico ed è per questo motivo che la metodica neuro-mio-posturale studia e ricerca a livello gnatologico, non tanto l'incastro dentale ma soprattutto la posizione di riposo mandibolare. Questa è vista come il punto di partenza per determinare, lungo la traiettoria neuro-muscolare, il centro occlusale ideale, nel rispetto dello spazio libero fisiologico (fig. 1). Quindi l'occlusione è solo in

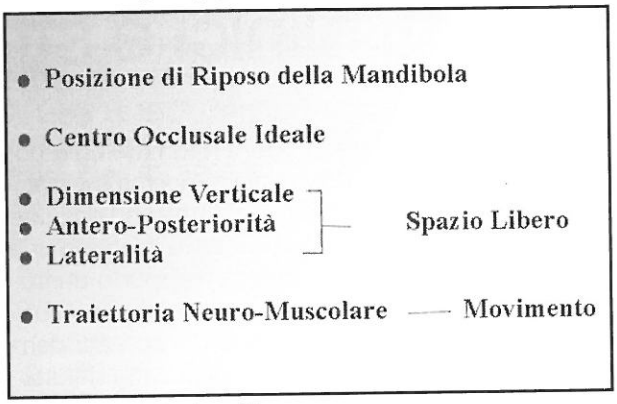

Fig. 1: parametri kinesiografici

relazione allo stato di salute generale del paziente ed è la conseguenza logica del suo equilibrio globale. Se il paziente adulto è asintomatico è buona norma non modificare il suo equilibrio anche se siamo di fronte a delle evidenti alterazioni morfologiche. Se il paziente è invece un disfunzionale ed abbiamo la presunzione o siamo costretti a modificare o ad "indovinare" (per esempio in protesi totale) la giusta occlusione, abbiamo il dovere di individuare quante più alterazioni ha globalmente la persona e cercare l'aiuto di altri specialisti per dargli il miglior equilibrio possibile vicino allo stato di salute ottimale.

Cosa si vuol intendere col termine "occlusione" in odontostomatologia? È la semplice ricerca del maggior numero di contatti dentali in intercuspidazione massima? È la ricerca di una distanza secondo una media statistica o morfologica del rapporto dento-osseo tra i mascellari? Oppure è la ricerca di un punto nello spazio dove si verificano dei contatti dentali che permettono una posizione dei mascellari in equilibrio neuro-muscolare per una corretta deglutizione?

Per riabilitare un'occlusione si deve partire sempre dalle basi e cioè dall'anamnesi, dall'esame obiettivo dell'esame dei modelli di studio in gesso e fotografie.

Come fa la metodica neuromuscolare a determinare l'occlusione corretta? Questa viene ricercata a partire dalla posizione di riposo della mandibola.
La posizione di riposo mandibolare è il cardine per la determinazione, tramite lo spazio libero, del centro occlusale ideale, che è, dunque, solo il punto di stabilizzazione della mandibola per una corretta deglutizione (fig. 2).

POSIZIONE DI RIPOSO MANDIBOLARE

cardine per la determinazione dello

SPAZIO LIBERO

e del

CENTRO OCCLUSALE IDEALE

che è il punto di stabilizzazione della mandibola

per una corretta deglutizione

Fig. 2: posizione di riposo

Il centro occlusale ideale è un rapporto tridimensionale dei mascellari dove noi andremo ad eseguire la nostra riabilitazione protesica in equilibrio neuromuscolare, nel rispetto dello spazio libero fisiologico.
La metodica neuromuscolare individua la posizione di riposo tramite la kinesiografia, l'elettromiografia di superficie e la T.E.N.S., ricercando l'equilibrio dell'organismo con il minor dispendio energetico fisiologico (fig. 3).

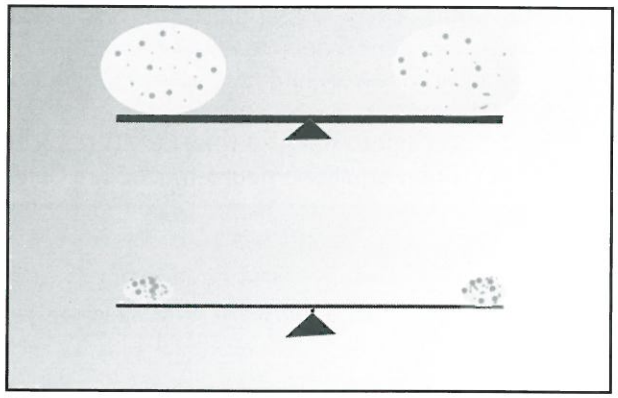

Fig. 3: posizione di riposo con minor dispendio energetico

Illustrerò ora alcuni casi clinici nei quali, con la strumentazione kinesiografica, ed elettromiografica ho potuto controllare le variazioni neuromuscolari e spaziali della posizione di riposo della mandibola prima, durante e dopo i vari interventi eseguiti sino a lavoro ultimato, verificando e documentando man mano l'evoluzione delle varie situazioni.

1° CASO CLINICO (A)

Colas. Pa., 58 anni all'inizio del caso, iniziato il 4/11/2000 e concluso il 30/03/2001. Il classe di Angle, presenza di clik in apertura all' ATM destra e sinistra. È un caso di protesi fissa e mobile (ponte metallo-ceramica da 13 al 22; scheletrato superiore; ponte metallo-ceramica da 34 a 37; due capsule metallo-ceramica 43 e 48; scheletrato inferiore).
La paziente mi è stata inviata dall'osteopata per problemi gnatologici che continuavano ad interferire con lo stato di salute. Inizialmente lamentava cefalea in regione temporo-occipitale bilaterale quotidianamente ma dopo osteopatia riferiva periodi di benessere di 3-4 mesi. Ha avuto notevole beneficio dal trattamento osteopatico per la sindrome del colon irritabile curata omeopaticamente da 40 anni.
La paziente, dopo trattamento osteopatico, ha avuto un certo beneficio anche per il mal di schiena.
Tutti questi sintomi sono scomparsi alla fine del lavoro odontoiatrico di protesi combinata fissa e mobile. Fino ad ora (settembre 2002) i sintomi non si sono più presentati.
Osservando il tracciato EMG di base (fig. 1a) si evidenzia un ipertono dei muscoli temporali e degli sternocleidomastoidei.

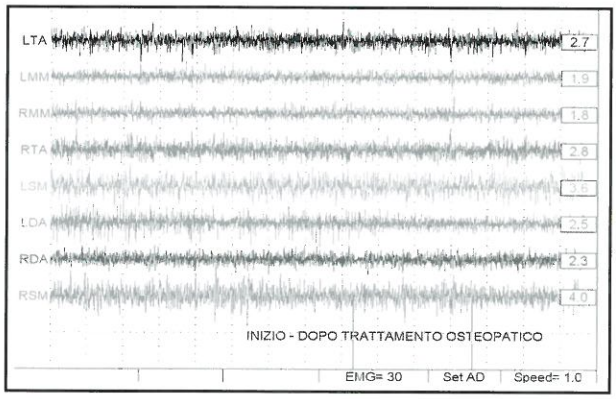

Fig. 1a: EMG inizio-dopo trattamento osteopatico. 20/01/2001

Applicando la TENS per due minuti (fig. 2a) si vede un netto miglioramento del quadro EMG specie dei mm. temporali.
Bisogna notare che, dopo trattamento osteopatico, non sono necessari molti minuti di TENS per trovare la giusta posizione di riposo mandibolare!
Comparando lo scan 4 iniziale (fig. 3a) con lo scan 4 dopo TENS 2 minuti (fig. 4a) è evidente che, con il rilassamento muscolare, l'iniziale eccesso di spazio libero rientra nella norma anziché aumentare come ci si aspetterebbe rilassando i muscoli. Inoltre compare una lieve antero-posizione e una lieve la-

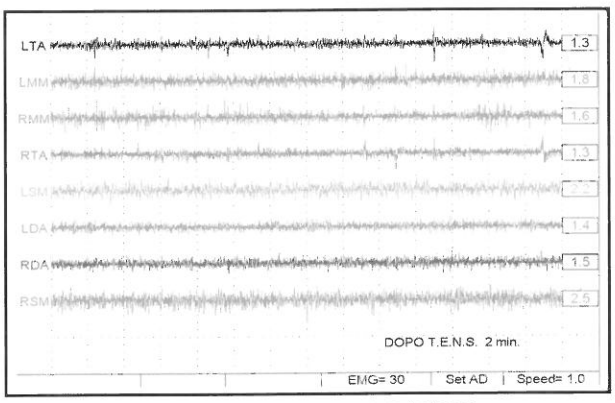

Fig. 2a: EMG inizio - dopo TENS due minuti. 20/01/2001

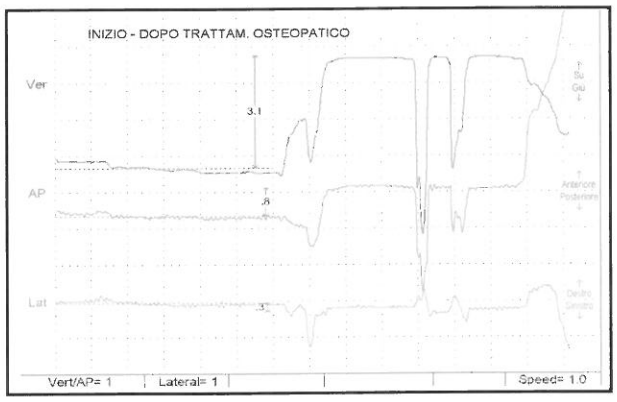

Fig. 3a: SCAN 4 inizio - dopo trattamento osteopatico. 20/01/2001

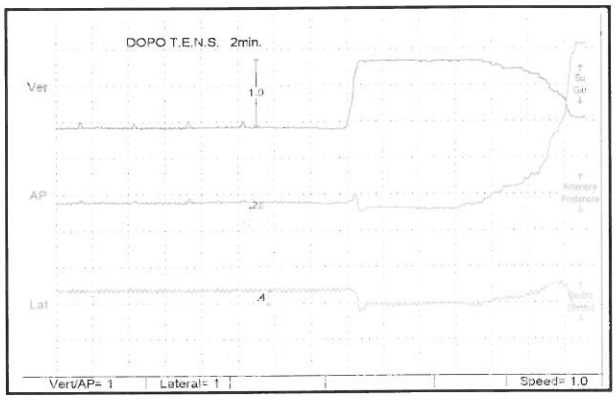

Fig. 4a: SCAN 4 inizio - dopo TENS 2 minuti. 20/01/2001

tero-deviazione a destra della mandibola rispetto al centro occlusale abituale.

Nello scan 5 di base (fig. 5a) è evidente un eccesso di spazio libero.

Nello scan 5 dopo TENS 2 minuti (fig. 6a) e continuando a stimolare la paziente, registriamo, partendo dalla posizione di riposo, il centro occlusale ideale rispettando lo spazio libero fisiologico. La nuova occlusione viene integrata nel vecchio scheletrato (foto 1a) con l'aggiunta di resina per un breve periodo di verifica, mentre si preparano i mon-

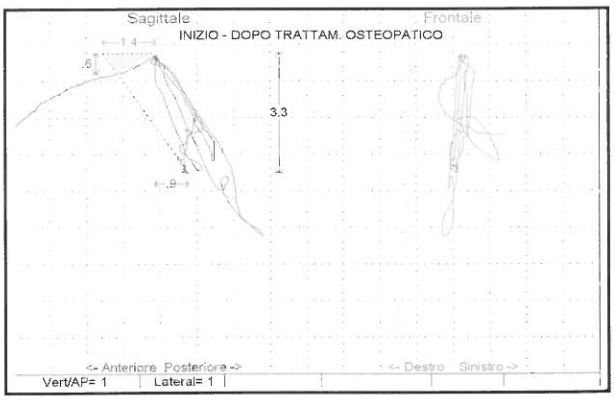

Fig. 5a: SCAN 5 inizio - dopo trattamento osteopatico. 20/01/2001

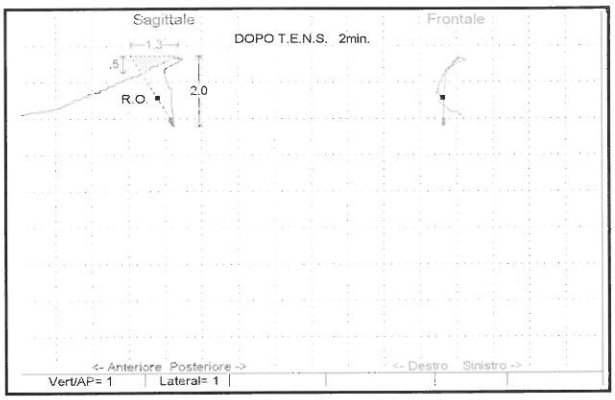

Fig. 6a: SCAN 5: inizio - dopo TENS 2 minuti. 20/01/2001

coni e si appronta il lavoro protesico definitivo (foto 2a-3a-4a-5a). In foto 1a dobbiamo rilevare che la quantità di resina aggiunta è nettamente superiore sull'emiarcata destra che sulla sinistra e ciò indica che, sotto TENS, la mandibola ha basculato recuperando un difetto della malocclusione difficilmente recuperabile con altri metodi di indagine o terapeutici.

A lavoro ultimato (foto 6a-7a-8a-9a) l'EMG (fig. 7a) presenta un buon equilibrio neuro-muscolare della

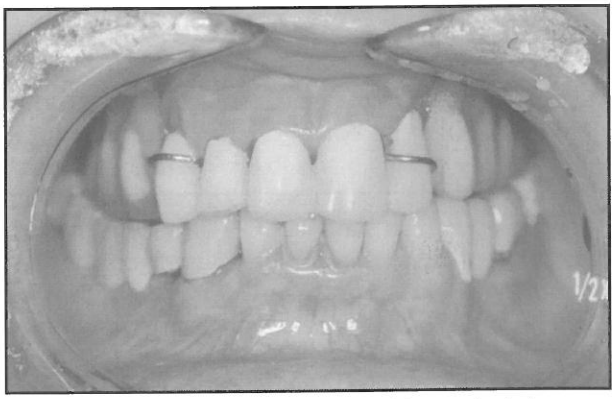

Foto 1a: visione frontale delle strutture protesiche provvisorie. La nuova occlusione è integrata nel vecchio scheletrato superiore. Notare il basculamento con maggior spessore di resina a destra.

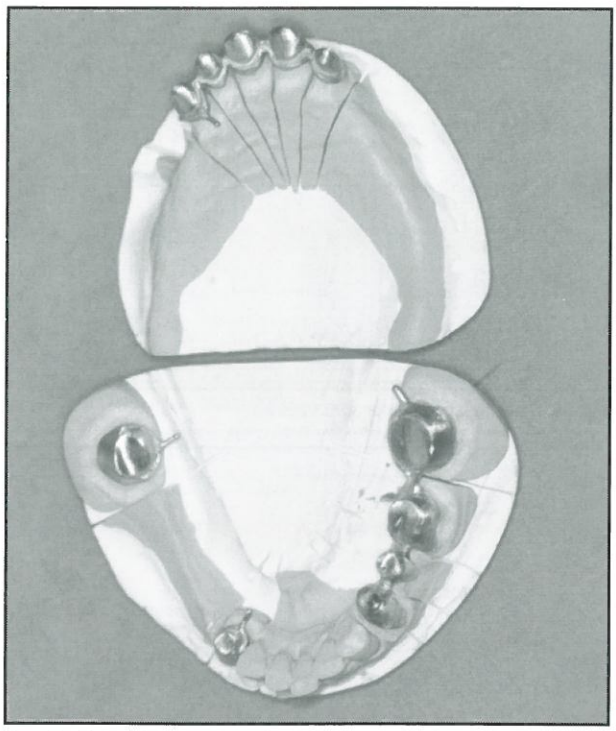

Foto 2a: fase in laboratorio delle strutture metalliche del progetto delle protesi fisse.

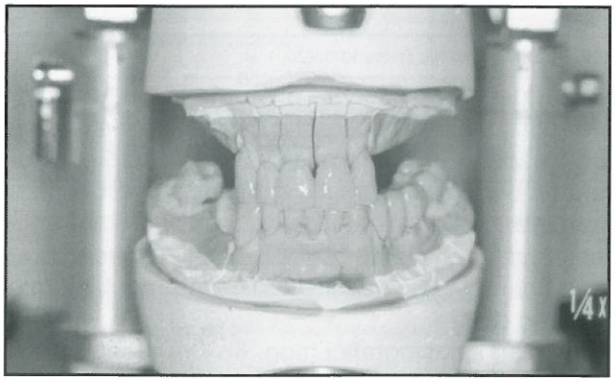

Foto 3a: fase di laboratorio visione frontale delle strutture ceramizzate.

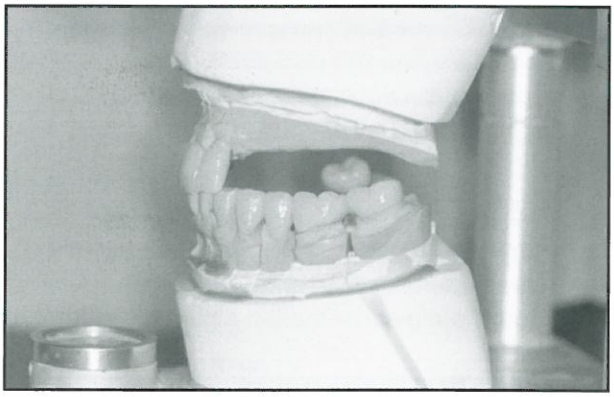

Foto 4a: fase di laboratorio visione lato sinistro delle strutture ceramizzate.

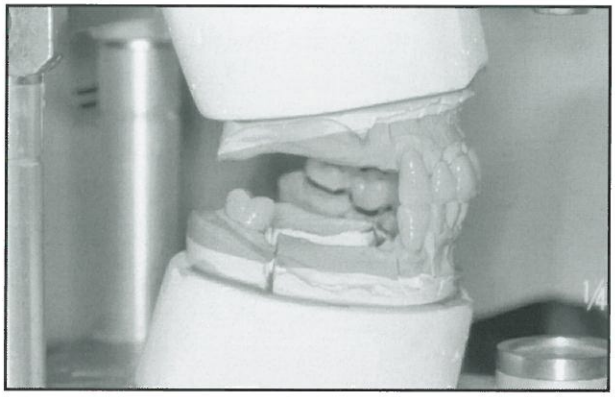

Foto 5a: fase di laboratorio visione lato destro delle strutture ceramizzate.

paziente. Lo scan 4 (fig. 8a) e lo scan 5 (fig. 9a) mostrano un ottimo rapporto tra posizione di riposo e centro occlusale ideale realizzato con protesi mista.

2° CASO CLINICO (B)

Pagl. Vinc., 60 anni nel 1999. Caso iniziato il 12/10/1999 e concluso nel 14/02/2001.

Motivazione: dolenzia all'ATM destra, cefalea da più di dieci anni, cervicalgia e brachialgia destra da 6-7 anni, lombo-sciatalgia da due anni. Dall'anamne-

Foto 6a: lavoro finito arcata inferiore

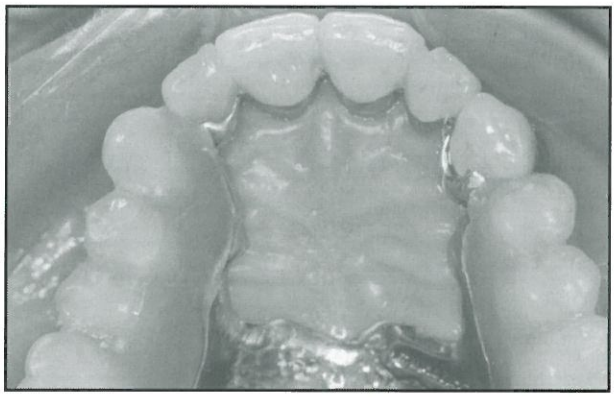

Foto 7a: lavoro finito arcata inferiore

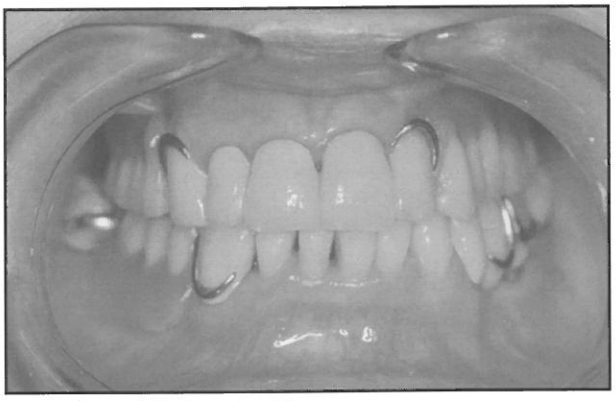

Foto 8a: lavoro finito lavoro frontale

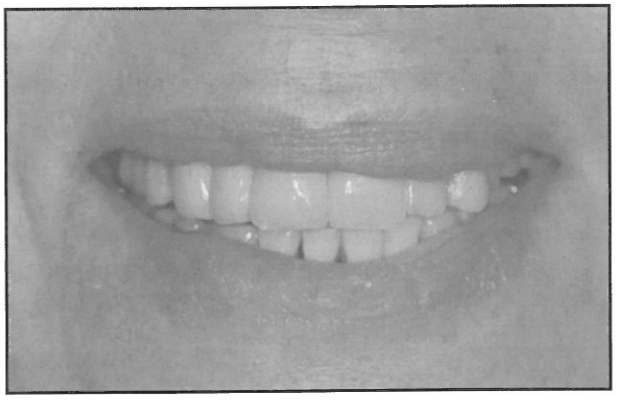

Foto 9a: lavoro finito lavoro frontale, sorriso

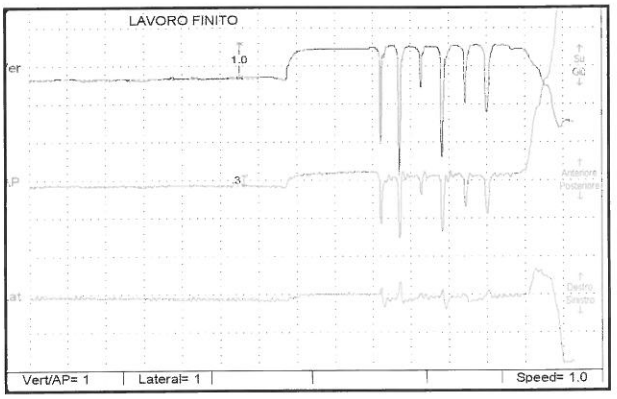

Fig. 8a: SCAN 4 lavoro finito. 30/03/2001

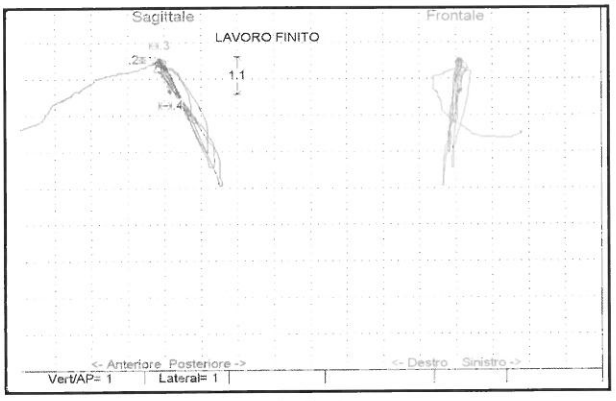

Fig. 9a: SCAN 5 lavoro finito. 30/03/2001

si e dall'esame obiettivo ho rilevato la presenza di click e dolenzia all'ATM destra in apertura, bruxismo e deglutizione scorretta. Questo è stato un caso di protesi fissa con ponte metallo-ceramica 44-46, ponte metallo-ceramica 14-17 e ponte metallo ceramica 23-28.

L'EMG di base del 09/06/2000 (fig. 1b) presentava una notevole iperattività dei muscoli temporali e dei masseteri ed un apparente buon equilibrio degli altri quattro muscoli. La kinesiografia iniziale (figg. 2b-3b) evidenzia un'assenza di spazio libero, un'anteriorizzazione della posizione di riposo della mandibola rispetto al centro occlusale ideale dovuto soprattutto alla spinta anteriore della lingua. Dopo trattamento osteopatico, l'EMG (fig. 4b) mostra un'iperattività con distribuzione generale, specie a carico del massetere destro e dello sternocleidomastoideo destro.

I tracciati kinesiografici (figg. 5b-6b) mostrano un recupero della dimensione verticale entro i limiti fi-

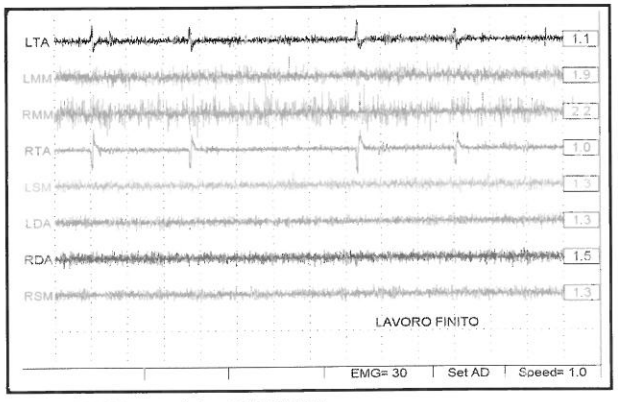

Fig. 7a: EMG lavoro finito. 30/03/2001

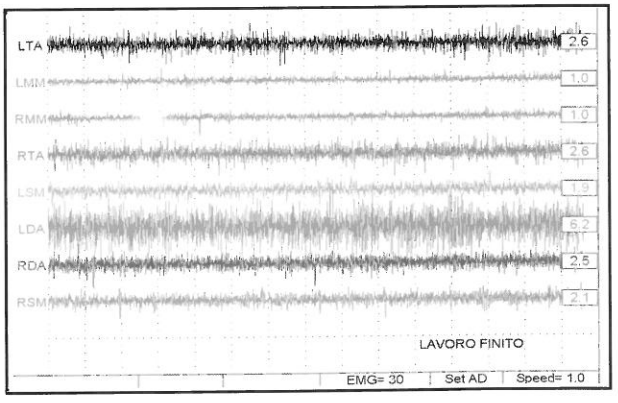

Fig. 1b: EMG inizio 09/06/2000

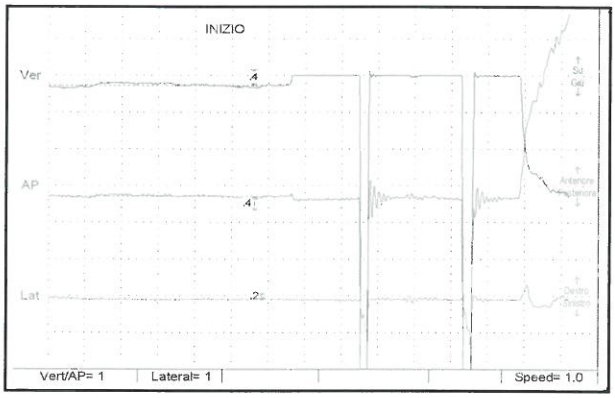

Fig. 2b: SCAN 4 inizio 09/06/2000

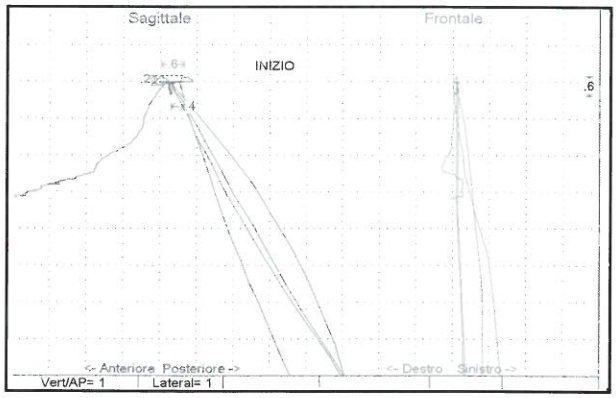

Fig. 3b: SCAN 5 inizio 09/06/2000

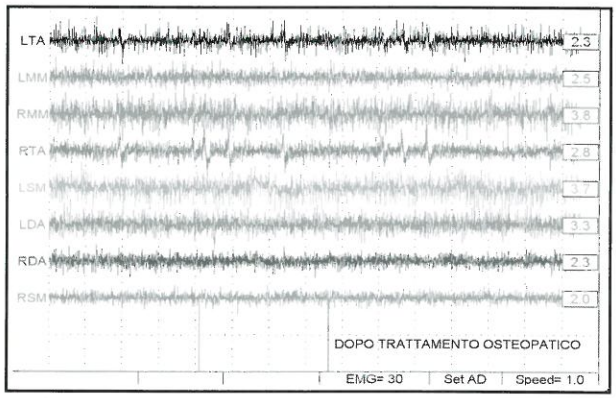

Fig. 4b: EMG dopo trattamento osteopatico 12/09/2000

siologici e una posteriorizzazione e latero-deviazione a destra della posizione di riposo rispetto al centro occlusale abituale. Per cui non è detto che alla iperattività neuromuscolare debba corrispondere una contrazione mandibolare con riduzione dello spazio libero. La paziente riferisce la risoluzione della cefalea e una certa miglioria dell'ATM destro, della lombo-sciatalgia della cervicalgia e brachialgia destra.

L'EMG dopo trattamento osteopatico e dopo TENS di tre minuti (fig. 7b) evidenzia un buono stato neu-

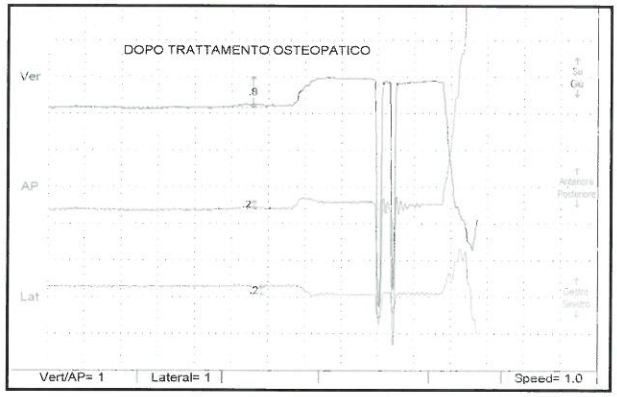

Fig. 5b: SCAN 4 dopo trattamento osteopatico 12/09/2000

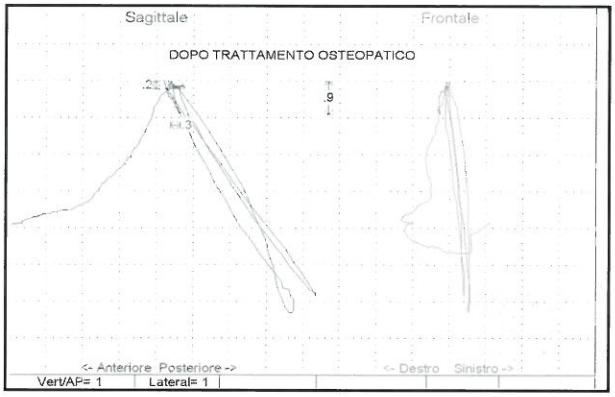

Fig. 6b: SCAN 5 dopo trattamento osteopatico 12/09/2000

ro-muscolare di riposo e la kinesiografia (figg. 8b-9b) dopo trattamento osteopatico e TENS 3 minuti mostra un notevole eccesso di spazio libero in antitesi allo stato di assenza di spazio libero iniziale; per cui sullo scan 5 (fig. 9b) viene eseguita una registrazione occlusale.

Dopo cementazione definitiva dei ponti avvenuta nel 02/02/2001 abbiamo eseguito un controllo elettromiografico (fig. 10b) in data 14/02/2001.

Questo evidenzia un perfetto stato neuromuscolare di riposo ed esalta la problematica legata alla de-

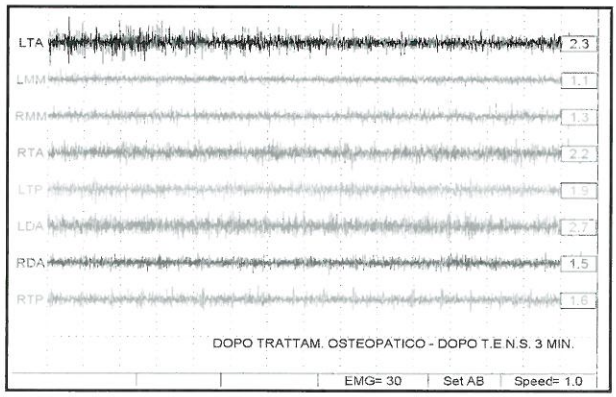

Fig. 7b: EMG dopo trattamento osteopatico e dopo TENS 3 minuti

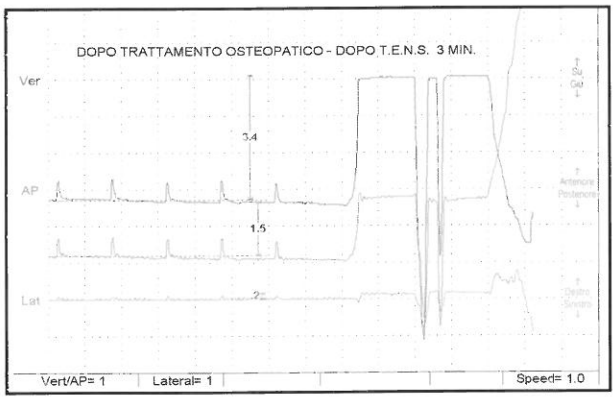

Fig. 8b: SCAN 4 dopo trattamento osteopatico e dopo TENS 3 minuti.12/09/2000

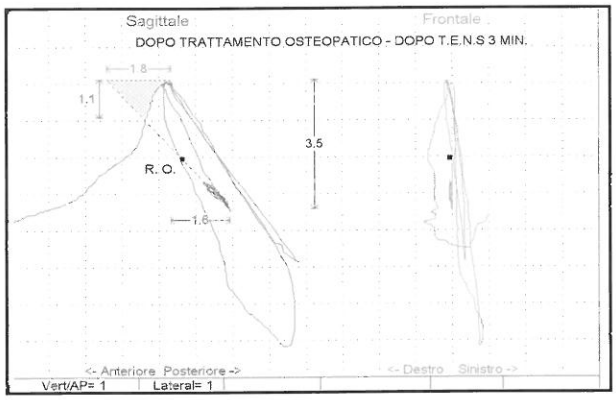

Fig. 9b: SCAN 5 dopo trattamento osteopatico e dopo TENS 3 minuti e registrazione occlusale con Myo-Print.12/09/2000

glutizione scorretta. La kinesiografia a lavoro finito (figg. 11b-12b) mostra un rapporto perfettamente nei limiti della posizione di riposo rispetto al centro occlusale ideale realizzato con le protesi.
Dopo circa tre mesi dalla cementazione (foto 1b-2b-3b) la paziente ha riferito la progressiva e completa scomparsa dei sintomi mentre residuava un lieve scroscio all'ATM destra. Tale stato di benessere si è perfettamente mantenuto fino al controllo clinico e strumentale del 10/07/2001.

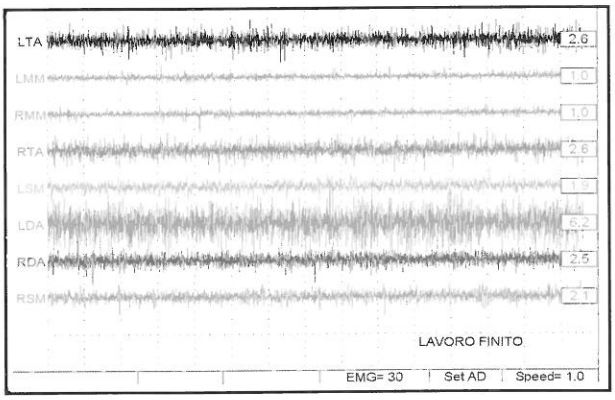

Fig. 10b: EMG lavoro finito. 14/02/2001

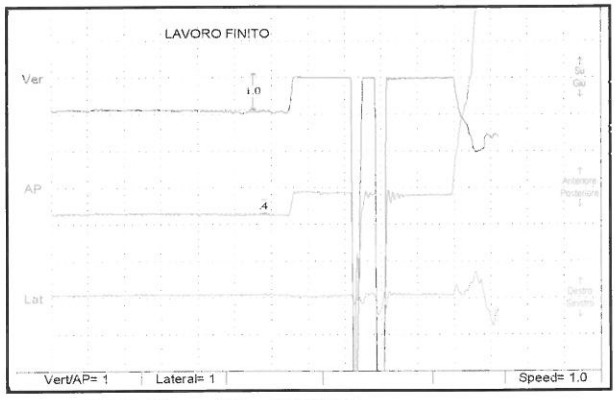

Fig. 11b: SCAN 4 lavoro finito. 14/02/2001

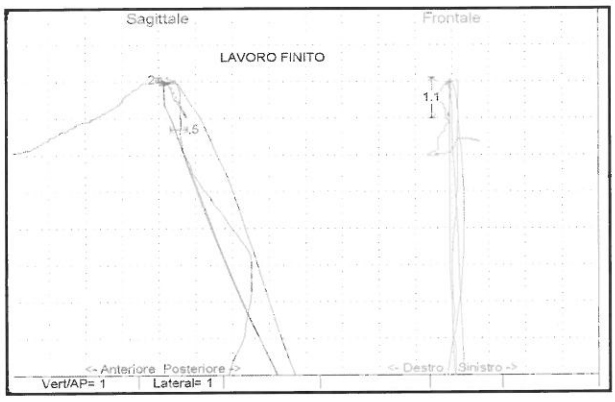

Fig. 12b: SCAN 5 lavoro finito. 14/02/2001

L'EMG e la kinesiografia di controllo (figg. 13b-14b-15b) non mostrano variazioni dopo oltre un anno.
Applicando la TENS a questo equilibrio neuromuscolare vediamo che l'EMG tende ad alterare leggermente gli equilibri neuromuscolari (fig. 16b) e la kinesiografia (figg. 17b-18b) è lievemente alterata proiettando il centro occlusale ideale 0,4 mm più anteriormente.
Tenendo conto del mantenimento del buono stato di salute e dall'assenza di altri evidenti fattori disfunzio-

Foto 1b: Lavoro finito emiarcata destra

Foto 2b: Lavoro finito emiarcata sinistra

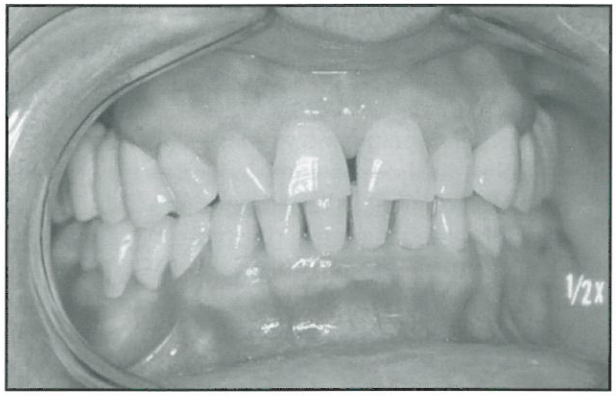

Foto 3b: Lavoro finito visione frontale

nali, questa variazione sotto TENS è sicuramente dovuta all'influenza della deglutizione scorretta che in questa paziente non potrà essere modificata per assenza di collaborazione.
Al controllo clinico del 20/09/2002 la situazione è ancora ottimale.

3° CASO CLINICO (C)

Copp. Vi., 49 anni nel 1999. La terapia è iniziata il 15/05/1999 e si è conclusa il 18/07/2000. È un ca-

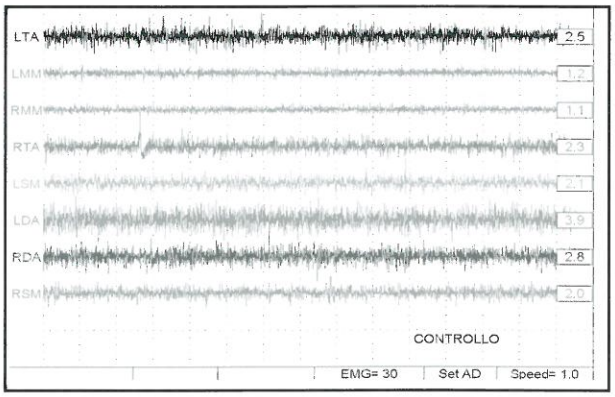

Fig. 13b: EMG controllo lavoro finito. 10/07/2001

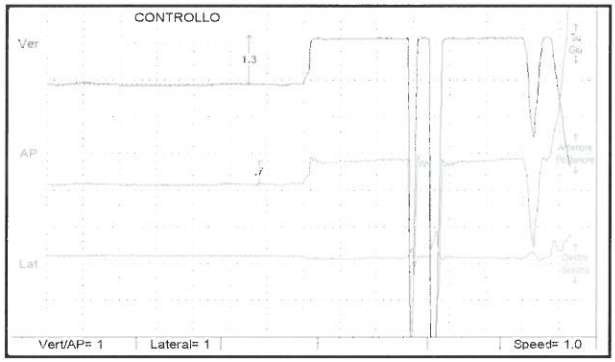

Fig. 14b: SCAN 4 controllo lavoro finito. 10/07/2001

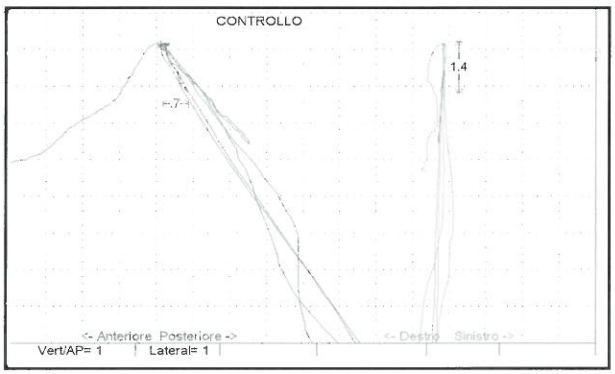

Fig. 15b: SCAN 5 controllo lavoro finito. 10/07/2001

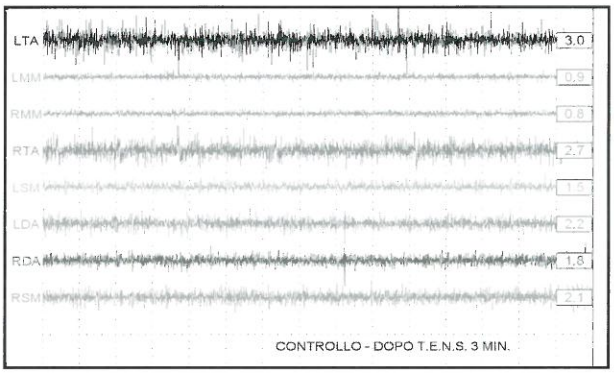

Fig. 16b: EMG controllo lavoro finito dopo TENS 3 minuti.10/07/2001

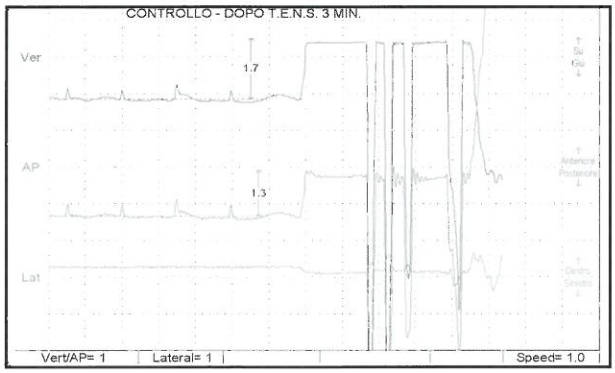

Fig. 17b: SCAN 4 controllo lavoro finito dopo TENS 3 minuti.10/07/2001

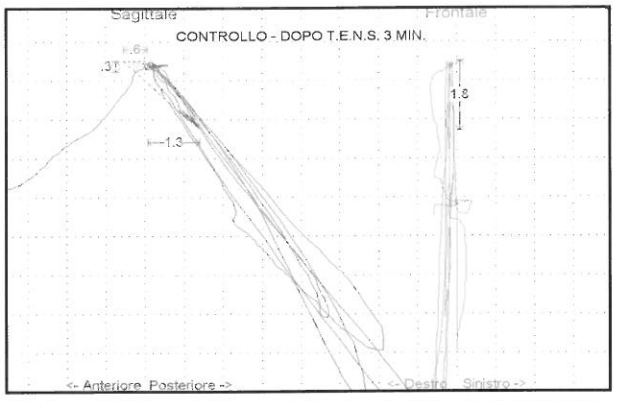

Fig. 18b: SCAN 5 controllo lavoro finito dopo TENS 3 minuti. 10/07/2001

so di protesi mobile totale superiore e protesi mobile totale inferiore su due impianti inferiori zona 23-43. Motivazione: perdita di alcuni impianti dopo pochi mesi dalla loro protesizzazione, instabilità della protesi superiore, cefalea, lombalgia e brachialgia destra. Fumatrice di 35 sigarette/die. Deglutizione scorretta.

La storia della paziente inizia a 38 anni, nel settembre del 1988 (foto 1c), a causa di una grave parodontopatia cronica diffusa comparsa "improvvisamente" con gengivite e ascessi. La paziente riferisce che fino ad allora aveva eseguito una buona igiene orale quotidiana a casa con il solo spazzolino (nessuno le aveva parlato mai del filo interdentale!) ed ha sempre eseguito una volta l'anno la visita di controllo e relativa detartrasi presso vari dentisti. Nonostante questo è arrivata dal 1988 al 1995 a perdere progressivamente tutti i denti. L'ultimo dentista di fiducia le aveva proposto l'esecuzione di un intervento chirurgico per l'inserimento di 5 impianti, una struttura protesica mobile inferiore con due attacchi a palla su relativi impianti e una struttura protesica mobile secondaria superiore con componente primaria fissa avvitata su tre impianti. Alla

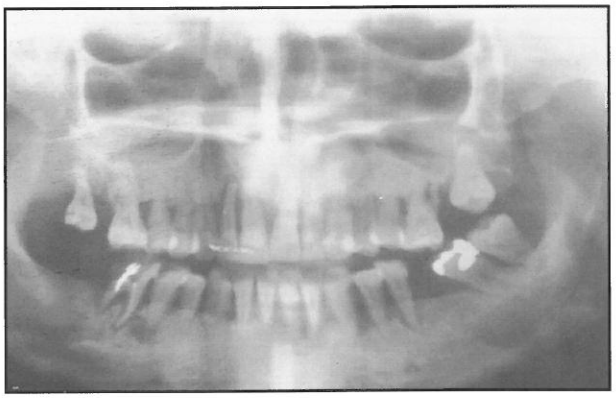

Foto 1c: Rx OPT settembre 1988 - 38 anni

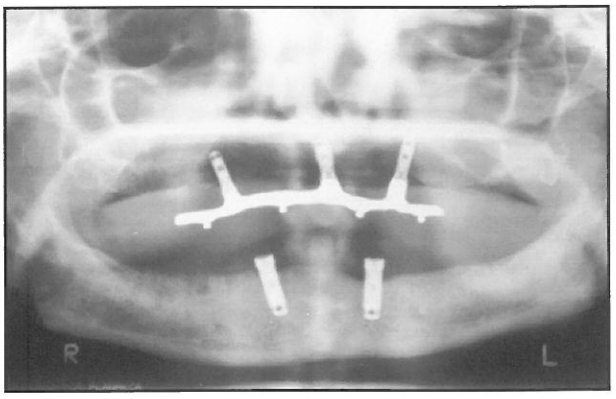

Foto 2c: Rx OPT 20/02/1997

fine del 1996 è comparsa una fistola lingualmente all'impianto inferiore in zona 33; superiormente la componente protesica primaria ha cominciato a svitarsi sotto carico masticatorio ed è stato affidato alla paziente il cacciavitino affinché potesse riavvitarla. Inoltre tutti e tre gli impianti superiori hanno cominciato ad avere una perimplantite (foto 2c).

Quando ho preso in cura la paziente aveva già perso l'impianto in zona 13 (foto 3c- DENTASCAN 24/05/1997) caduto spontaneamente, presentava delle perimplantiti a carico di tutti gli impianti residui eccetto quello in zona 43. Dopo bonifica chirurgica degli impianti superiori e recupero dell'impianto in zona 33 dalla perimplantite, ho provveduto semplicemente alla ribasatura di entrambe le protesi già in dotazione alla paziente e che facevano riferimento al progetto occlusale su impianti. Dopo più di un anno la paziente non ha più lamentato problemi sui due impianti residui ma la protesi superiore aveva aumentato la sua instabilità. Inoltre da molti anni la paziente riferiva di soffrire di cefalea, lombalgia, brachialgia destra e ha manifestato il proposito di rifare le protesi ed eventualmente di guarire dai suoi sintomi. A questo punto ho avviato la

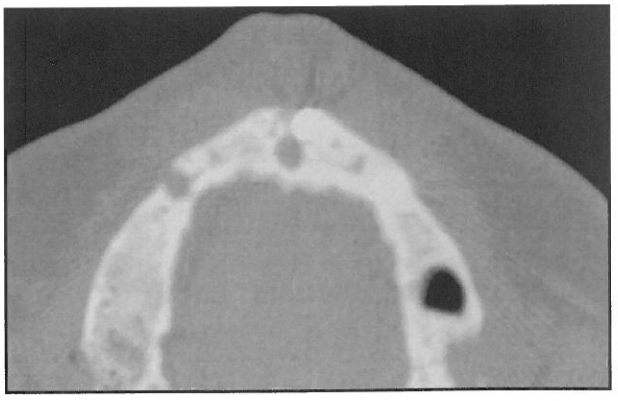

Foto 3c: DENTASCAN del 24/05/97 del mascellare superiore; perdita impianto in zona 13, perimplantite impianto zona 21

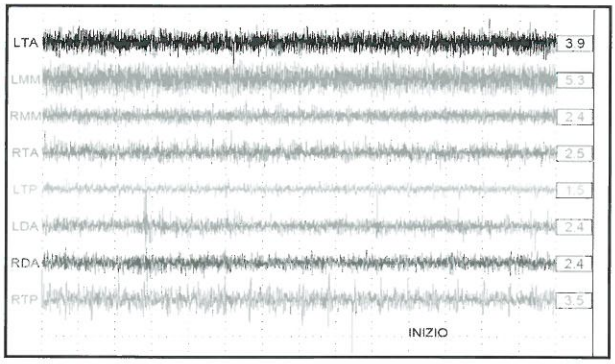

Fig. 1c: EMG inizio. 15/05/1999

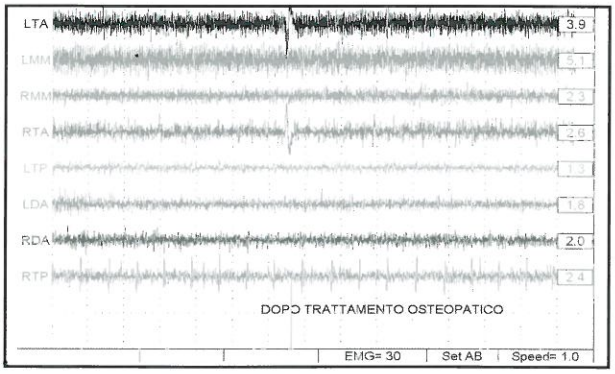

Fig. 2c: EMG dopo trattamento osteopatico. 01/03/2000

procedura di indagine neuro-muscolare.
Come prima cosa mi sono posto queste domande: «Qual è stata la causa che ha fatto fallire il progetto di protesi su impianti? La paziente ha perso i suoi denti naturali a causa della scarsa igiene? Gli impianti sono falliti a causa dell'imperizia e dell'imprudenza solo del chirurgo o anche del protesista?»
L'EMG iniziale del 15/05/1999 (fig. 1c) evidenzia un notevole scompenso neuro-muscolare e il tracciato elettromiografico del 01/03/2000 dopo trattamento osteopatico, evidenzia solo un lieve miglioramento a carico dello sternocleidomastoideo di destra (fig. 2c).
Anche i tracciati scan 4 e scan 5, eseguiti all'inizio e dopo trattamento osteopatico, non evidenziano sostanziali differenze (figg. 3c-4c-5c-6c); ma, applicando la TENS per 15 minuti dopo trattamento osteopatico, l'elettromiografia migliora a livello dei mm. temporali e dei mm. masseteri (fig. 7c). Nello scan 4, dopo trattamento osteopatico e TENS di 15 minuti (fig. 8c), si evidenzia un aumento della dimensione verticale con eccesso di spazio libero tra la posizione di riposo e il centro occlusale dato dalle vecchie protesi, scompare la latero-deviazione per cui si procede ad una registrazione occlusale (fig. 9c) per ripristinare i giusti rapporti mandibolo-

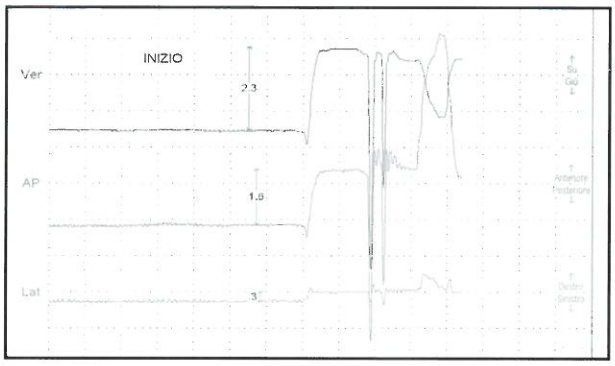

Fig. 3c: SCAN 4 inizio. 15/05/1999

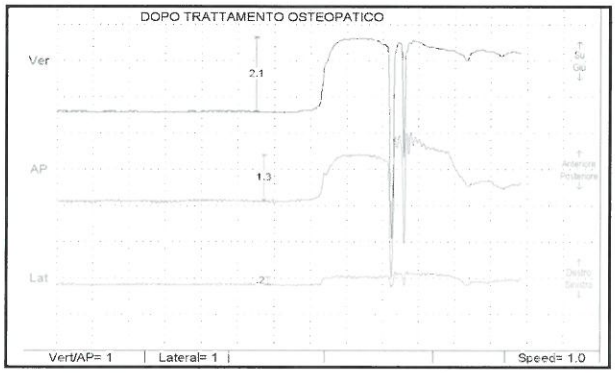

Fig. 4c: SCAN 4 dopo trattamento osteopatico. 01/03/2000

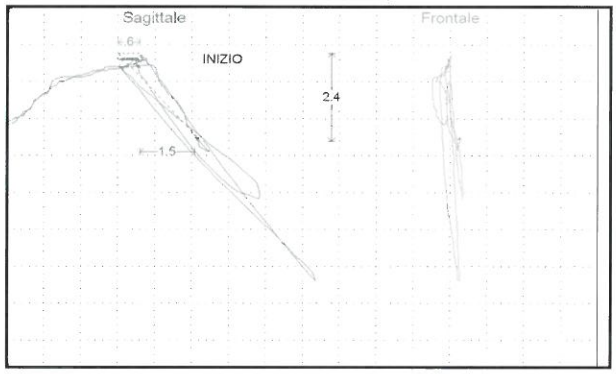

Fig. 5c: SCAN 5 inizio. 15/05/1999

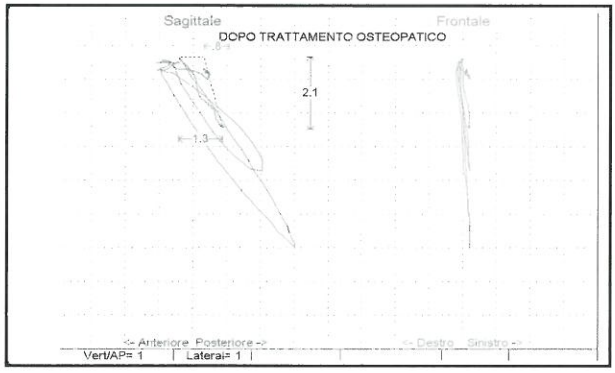

Fig. 6c: SCAN 5 dopo trattamento osteopatico. 01/03/2000

Fig. 7c: EMG dopo trattamento osteopatico - dopo TENS 15 minuti. 01/03/2000

mascellari in equilibrio neuro-muscolare (foto 4c). L'EMG del 18/07/2000 mostra il buon equilibrio neuro-muscolare con la protesi finita (fig. 10c). Anche lo scan 4 e scan 5 del lavoro finito mostrano un perfetto equilibrio neuro-muscolare (figg.11c-12c) (foto 5c).

4° CASO CLINICO (D)

Fris. Iv., 31 anni nel 2001. La terapia è iniziata nel gennaio del 2001 e si è conclusa a settembre del 2002. Motivazione: cefalea a grappolo con aura vi-

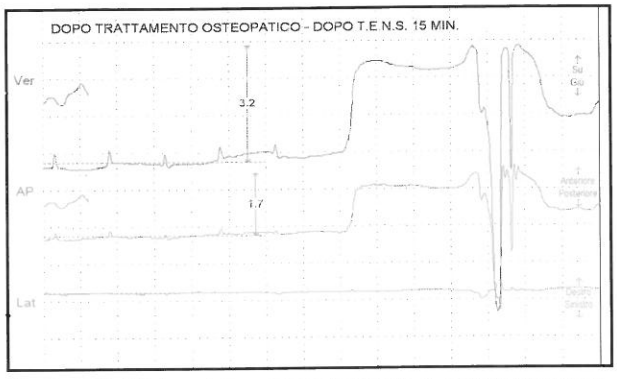

Fig. 8c: SCAN 4 dopo trattamento osteopatico -dopo TENS 15 minuti. 01/03/2000

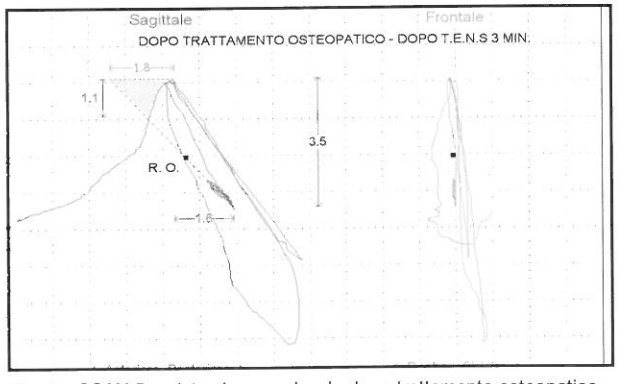

Fig. 9c: SCAN 5 registrazione occlusale dopo trattamento osteopatico - dopo TENS 15 minuti. 01/03/2000

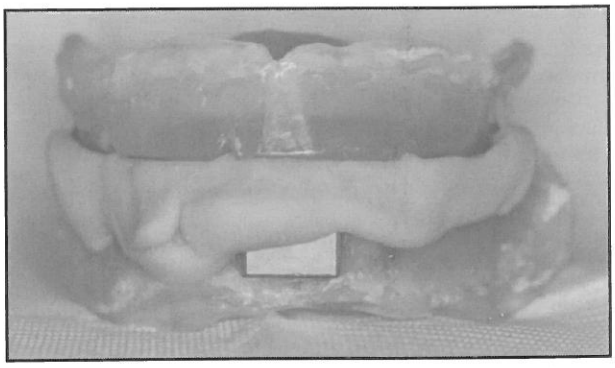

Foto 4c: Registrazione occlusale con Myo-Print della protesi totale

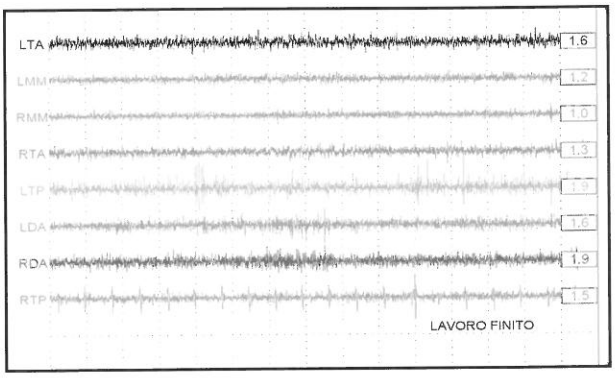

Fig. 10c: EMG lavoro finito. 18/07/2000

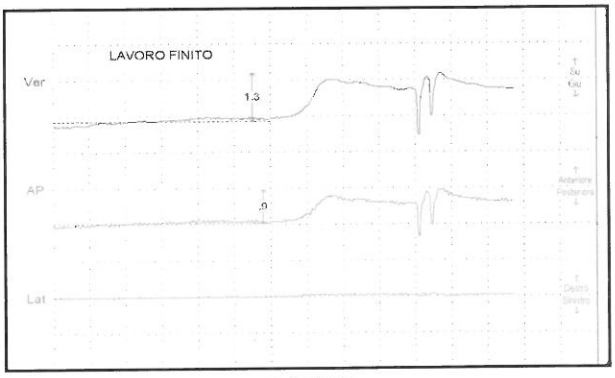

Fig. 11c: SCAN 4 lavoro finito. 18/07/2000



Fig. 12c: SCAN 5 lavoro finito. 18/07/2000

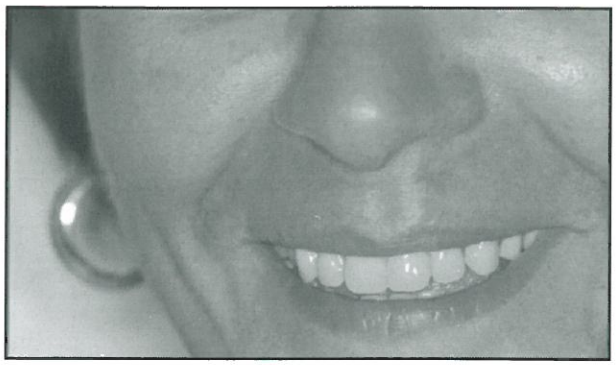

Foto 5c: Lavoro finito. Sorriso

siva ogni dieci/quindici giorni resistente a farmaci e senso di pesantezza ai muscoli della zona cervicale. Caso di protesi fissa superiore in metallo ceramica e protesi scheletrata inferiore.
La storia di questo paziente inizia a gennaio del 2000 all'età di 30 anni presso un altro studio dentistico (foto 1d). Dopo un anno di cure, nel gennaio del 2001 (foto 2d), il paziente richiede la mia consulenza perché aveva dei seri problemi sul lavoro di protesi ancora in esecuzione. Alla mia prima visita, ho evidenziato ancora la presenza di un residuo radicolare in zona 46, un'assenza di terapia canalare sul 44 già otturato in amalgama, una terapia canalare insufficiente a carico del 35 con otturazione in amalgama sovracontornata; un circolare superiore in resina fatto di tre parti, una monconizzazione a lama del 21-22-23-11-13-15 e una insufficiente monconizzazione del 18 e 28.
Il tracciato EMG di base del 06/02/2001 (fig. 1d) evidenzia una notevole iperattività dei muscoli temporali e masseteri a riposo, una piccola discrepanza a carico degli sternocleidomastoidei e una iperattività dei mm. digastrici anteriori. Nella stessa seduta dopo la manovra osteopatica di decompressione cranio-sacrale (fig. 2d) si ha una netta miglioria a carico di tutti i muscoli eccetto dello sternocleido-

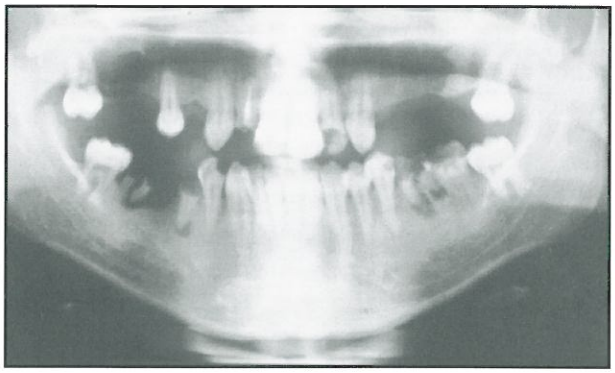

Foto 1d: Rx OPT gennaio 2000. Trenta anni d'età

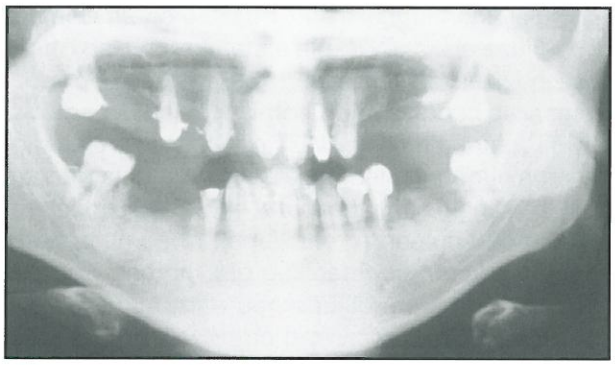

Foto 2d: Rx OPT gennaio 2001. Dopo un anno di cura

mastoideo di sinistra che diventa ipertonico.
La kinesiografia (scan 4 - fig. 3d) evidenzia un'assenza di spazio libero fisiologico, una posizione lievemente anteriorizzata e una lieve latero-deviazione a destra della posizione di riposo della mandibola rispetto al centro occlusale abituale della protesi provvisoria.
Nella stessa seduta dopo decompressione osteopatica cranio-sacrale (fig. 4d) lo spazio libero rientra nei parametri fisiologici, la posizione di riposo della mandibola è lievemente posteriorizzata e latero-deviata a destra rispetto al centro occlusale

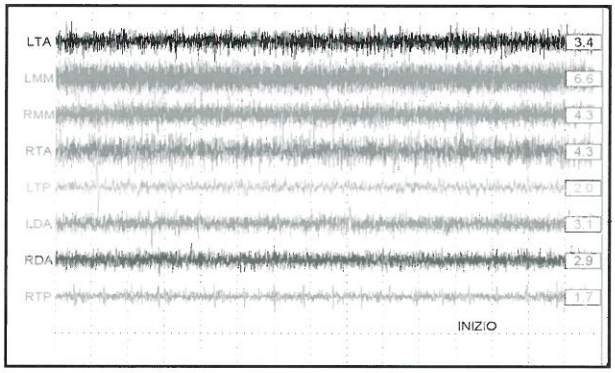

Fig. 1d: EMG inizio 06/02/2001

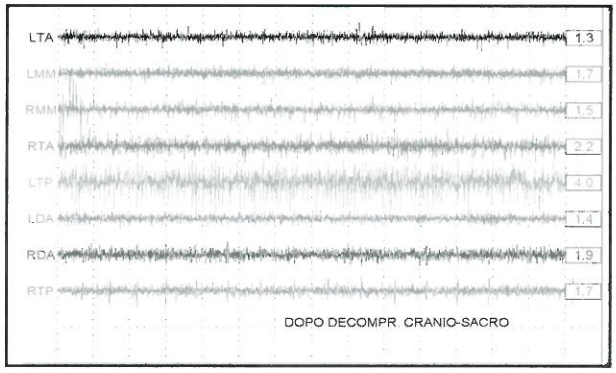

Fig. 2d: EMG inizio dopo decompressione osteopatica cranio-sacro. 06/02/2001

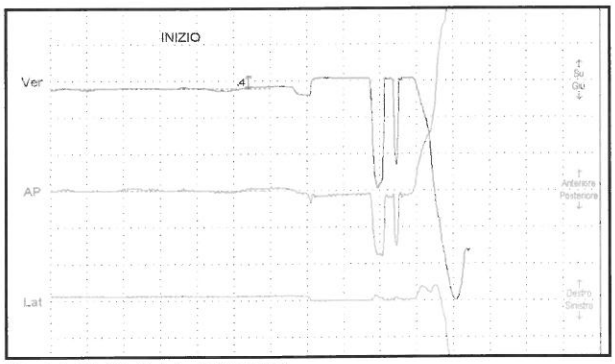

Fig. 3d: SCAN 4 inizio 06/02/2001

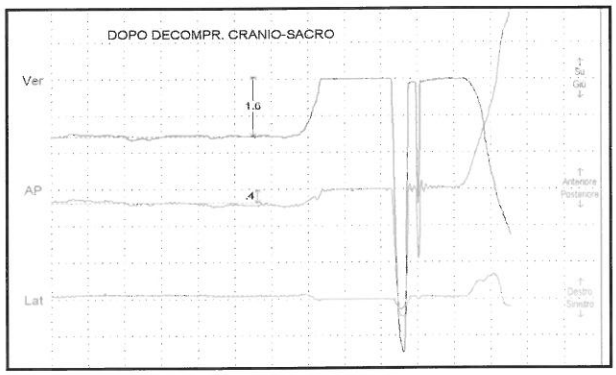

Fig. 4d: SCAN 4 inizio dopo decompressione osteopatica cranio-sacro 06/02/2001

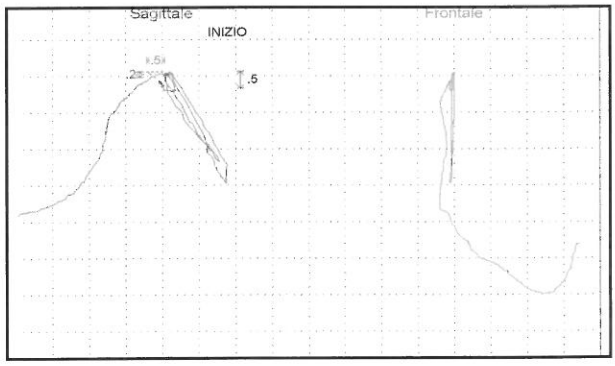

Fig. 5d: SCAN 5. inizio 06/02/2001



Fig. 6d: SCAN 5 inizio dopo decompressione osteopatica cranio-sacro. 06/02/2001

della protesi provvisoria. Le stesse considerazioni sono valide per gli scan 5 dell'inizio (fig. 5d) e dopo decompressione cranio-sacro (fig. 6d).

A fine trattamento osteopatico il paziente riferisce una netta miglioria della cefalea sia come intensità che come frequenza. L'EMG (fig. 7d) evidenzia un buon equilibrio neuro-muscolare generale eccetto ancora per lo sternocleidomastoideo sinistro che è sempre più contratto del controlaterale. Lo scan 4, dopo trattamento osteopatico (fig. 8d), e lo scan 5 (fig. 9d) evidenziano uno spazio libero ancora ai limiti fisiologici inferiori e una evidente anteroposizione della mandibola. Applicando la TENS per due minuti (fig. 10d), si ha un notevole abbassamento del livello energetico di tutti i muscoli ma lo sternocleidomastoideo di sinistra rimane sempre contratto. Osservando lo scan 4, dopo trattamento osteopatico e dopo TENS due minuti, è possibile notare che la posizione della mandibola è entro i limiti fisiologici (fig. 11d), per cui, tramite lo scan 5 (fig. 12d), si provvede alla registrazione occlusale con resina per la realizzazione di un primo circolare provvisorio superiore fatto di due parti. Dopo due mesi eseguiamo un controllo in cui verifichiamo un buon equilibrio neuro-muscolare eccetto per il m. tem-

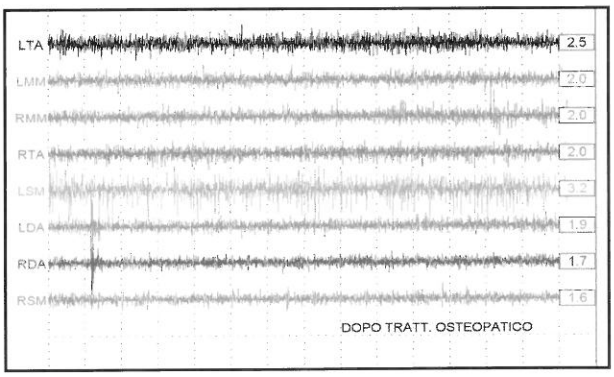

Fig. 7d: EMG dopo trattamento osteopatico. 08/05/2001

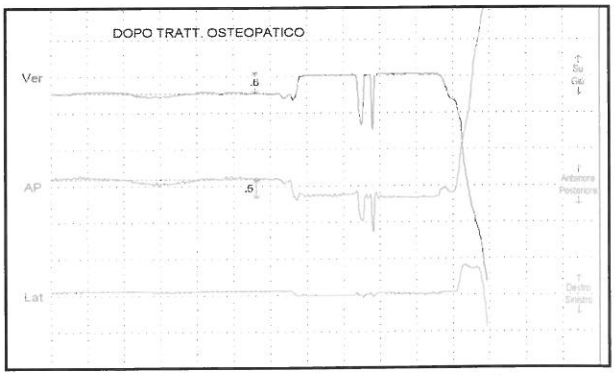

Fig. 8d: SCAN 4 dopo trattamento osteopatico. 08/05/2001

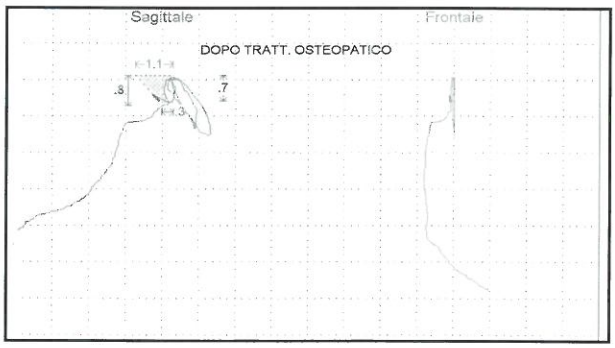

Fig. 9d: SCAN5 dopo trattamento osteopatico. 08/05/2001

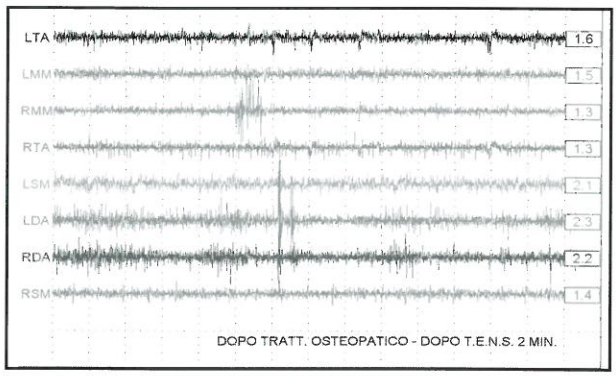

Fig. 10d: EMG dopo trattamento osteopatico dopo TENS due minuti. 08/05/2001

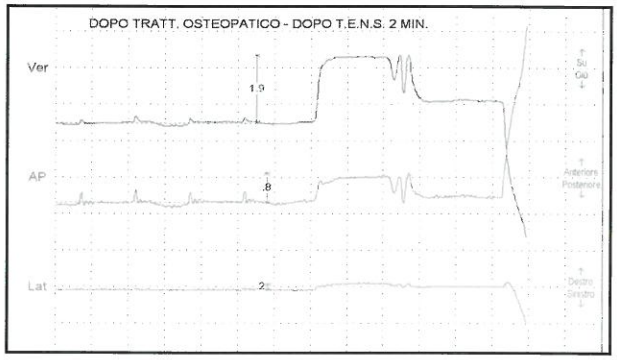

Fig. 11d: SCAN 4 dopo trattamento osteopatico dopo TENS due minuti. 08/05/2001

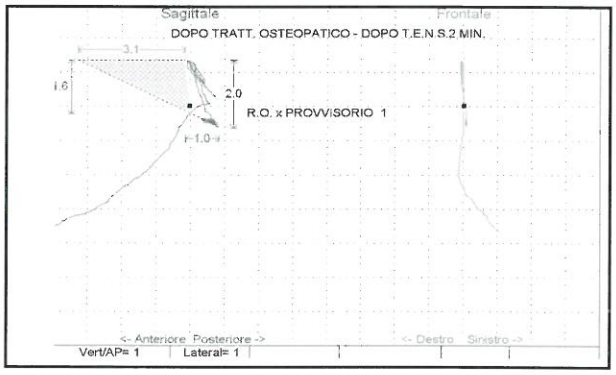

Fig. 12d: SCAN 5 dopo trattamento osteopatico dopo TENS due minuti e registrazione occlusale con Myo-Print per esecuzione primo provvisorio. 08/05/2001

porale anteriore destro, che è leggermente più contratto del controlaterale (fig. 13d), ma lo scan 4 e lo scan 5 (figg. 14d-15d) mostrano un'assenza di spazio libero e un'antero-posizione a riposo della mandibola. Applicando la TENS per un minuto, l'EMG mostra subito un riequilibrio del temporale anteriore destro (fig. 16d) e la kinesiografia (figg. 17d-18d) mostra un certo riequilibrio. A questo punto il paziente viene rinviato dall'osteopata e a settembre l'EMG (fig. 19d) è ben equilibrata e mostra le incongruenze del primo provvisorio eseguito. La ki-

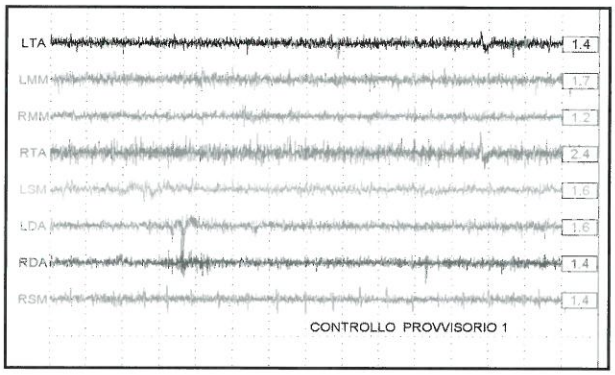

Fig. 13d: EMG controllo primo provvisorio. 28/07/2001

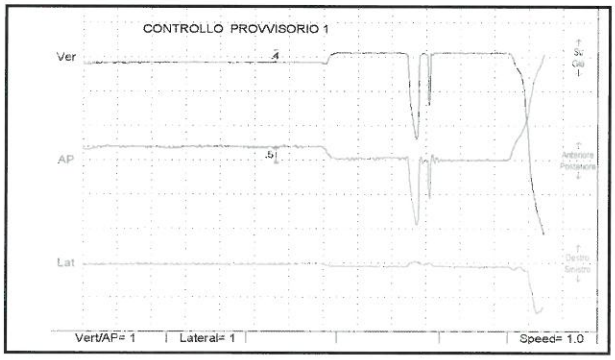

Fig. 14d: SCAN 4 controllo primo provvisorio. 28/07/2001

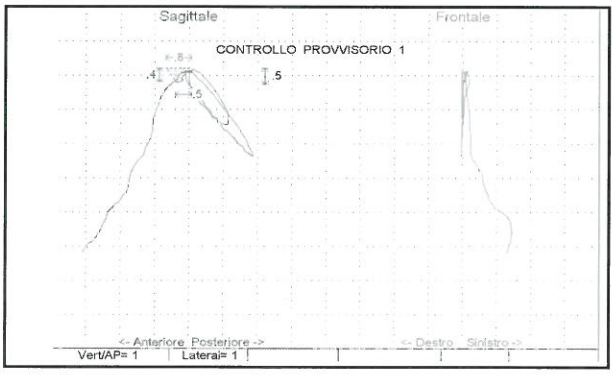

Fig. 15d: SCAN 5 controllo primo provvisorio. 28/07/2001

nesiografia (figg. 20d-21d) evidenzia uno spazio libero ai limiti inferiori della norma e una netta antero-posizione della mandibola. Applicando la TENS per due minuti, l'EMG (fig. 22d) evidenzia un riequilibrio dello stato neuro-muscolare e la kinesiografia (scan 4 - fig. 23d) mostra un aumento dello spazio libero che rimane però nei limiti fisiologici. Trasformando lo scan 4 in scan 5 (fig. 24d), si esegue la registrazione occlusale per un secondo provvisorio a monconi liberi per eliminare qualsiasi muro anteriore o impedimento al movimento protrusivo della mandibola.

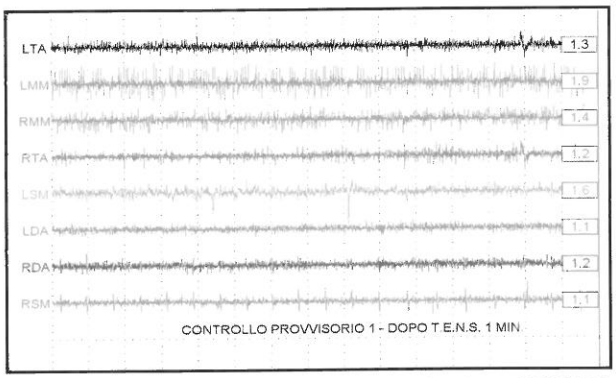

Fig. 16d: EMG controllo primo provvisorio dopo TENS 1 minuto. 28/07/2001

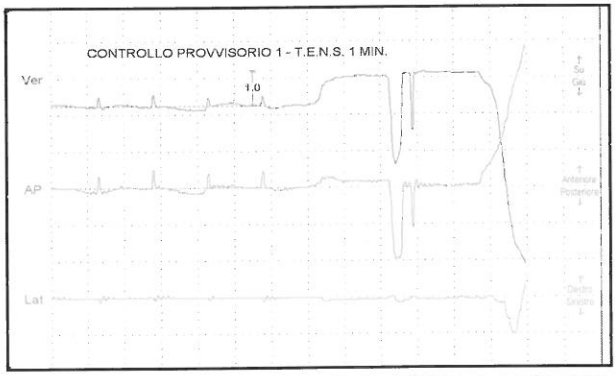

Fig. 17d: SCAN 4 controllo primo provvisorio dopo TENS 1 minuto.28/07/2001

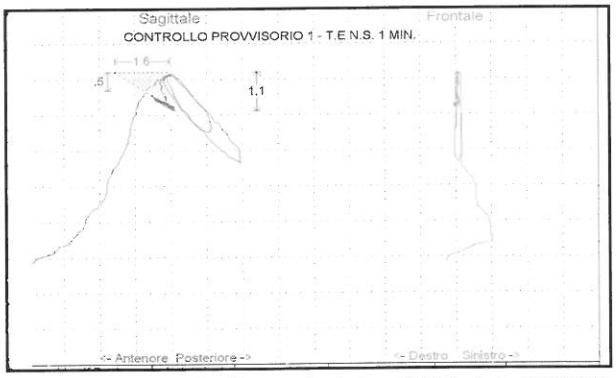

Fig. 18d: SCAN 5 controllo primo provvisorio dopo TENS 1 minuto.28/07/2001

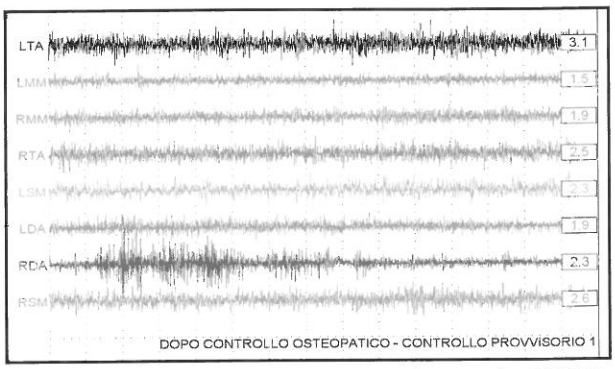

Fig. 19d: EMG controllo primo provvisorio dopo controllo osteopatico. 6/09/2001

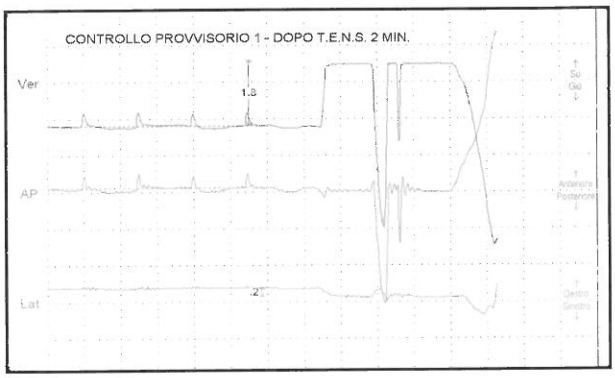

Fig. 20d: SCAN 4 controllo primo provvisorio dopo controllo osteopatico. 6/09/2001

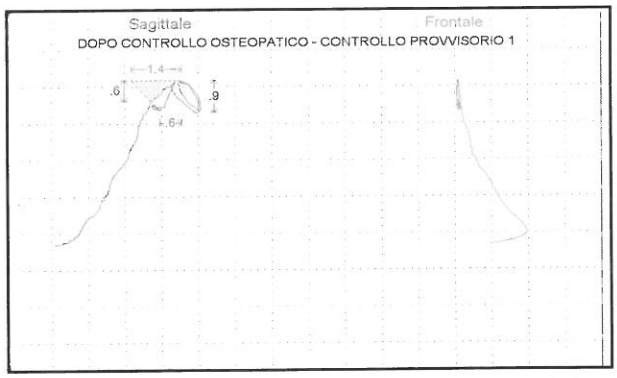

Fig. 21d: SCAN 5 controllo primo provvisorio dopo controllo osteopatico.6/09/2001

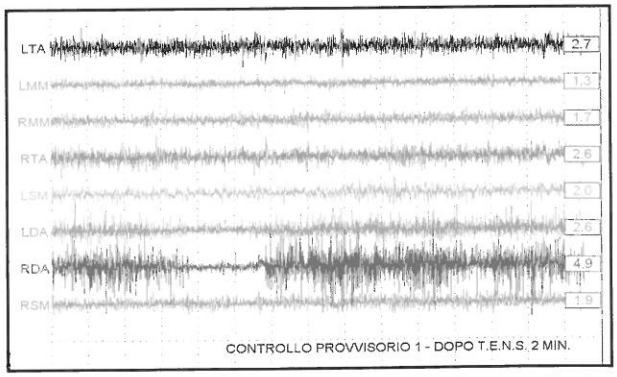

Fig. 22d: EMG controllo primo provvisorio dopo controllo osteopatico.dopo TENS 2 minuti. 6/09/2001

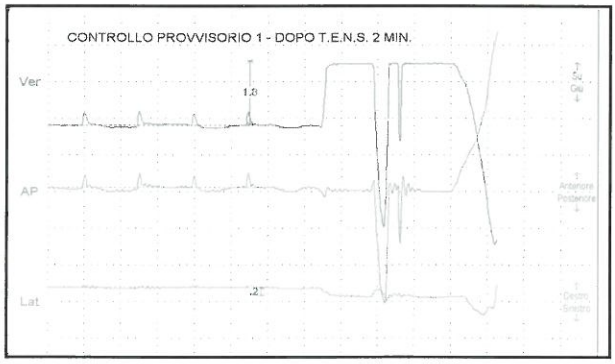

Fig. 23d: SCAN 4 controllo primo provvisorio dopo controllo osteopatico.dopo TENS 2 minuti. 6/09/2001

Il controllo elettromiografico del secondo provvisorio del 25/07/2002 (fig. 25d) evidenzia un lieve stato di contrazione non bilanciato del massetere destro, del temporale anteriore destro e dello sternocleidomastoideo sinistro. Kinesiograficamente il secondo provvisorio (fig. 26d-27d) è sovrapponibile a quello del controllo del primo provvisorio dopo ritrattamento osteopatico ma ora non è più presente il muro anteriore.

Applicando la TENS per due minuti, migliora l'EMG (fig. 28d) ed il m. temporale anteriore sinistro e i

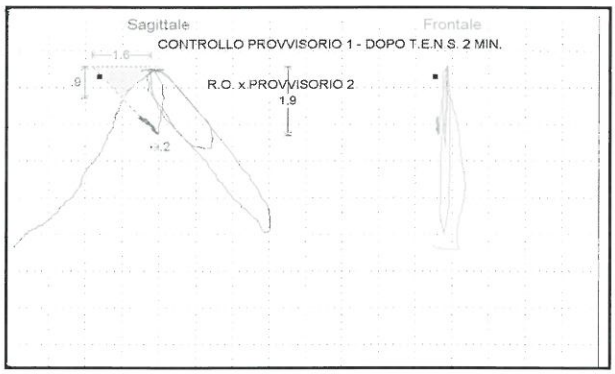

Fig. 24d: SCAN 5 controllo primo provvisorio dopo controllo osteopatico.dopo TENS 2 minuti Registrazione occlusale con Myo-Print per secondo provvisorio senza il primo provvisorio per eliminare eventuali muri anteriori. 6/09/2001

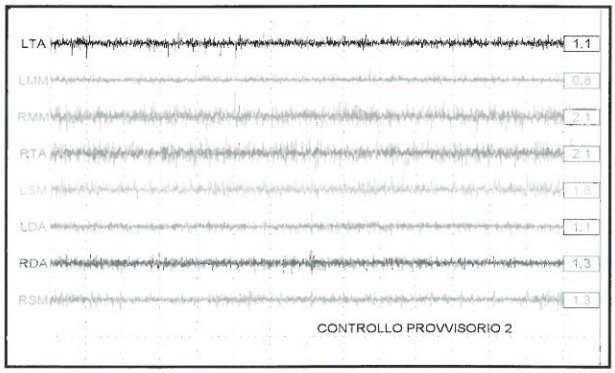

Fig. 25d: EMG controllo secondo provvisorio. 25/07/2001

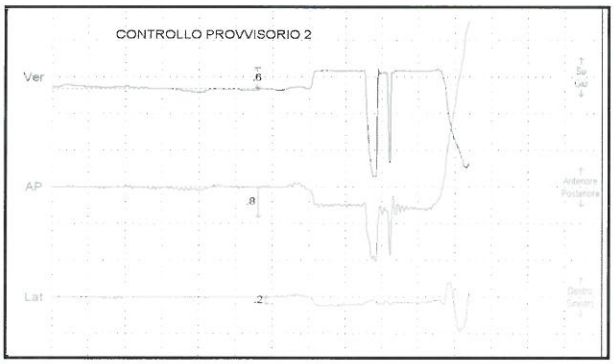

Fig. 26d: SCAN 4 controllo secondo provvisorio. 25/07/2001

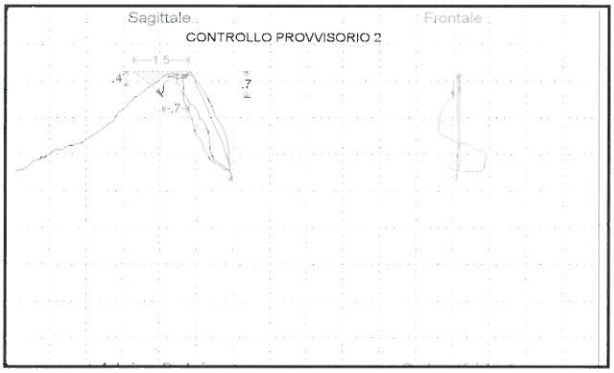

Fig. 27d: SCAN 5 controllo secondo provvisorio. 25/07/2001

due mm. masseteri si ipofunzionalizzano. Questa volta la kinesiografia (fig. 29d) mostra una dimensione verticale nella norma ed una netta antero-posizione della mandibola, per cui sul relativo scan 5 (fig. 30d) registriamo la posizione mandibolare sotto TENS per l'esecuzione del lavoro definitivo.

Dall'analisi dei modelli con il Myo Print (foto 3d) è evidente un basculamento mandibolare con maggior distanza intermascellare più a destra che a sinistra (foto 4d). Solo con il metodo neuromuscolare è possibile recuperare un difetto di

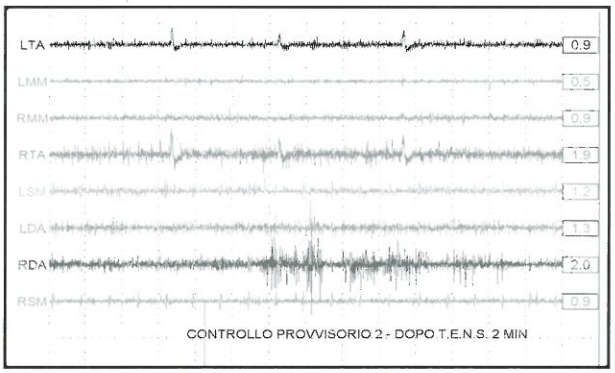

Fig. 28d: EMG controllo secondo provvisorio dopo TENS due minuti. 25/07/2001

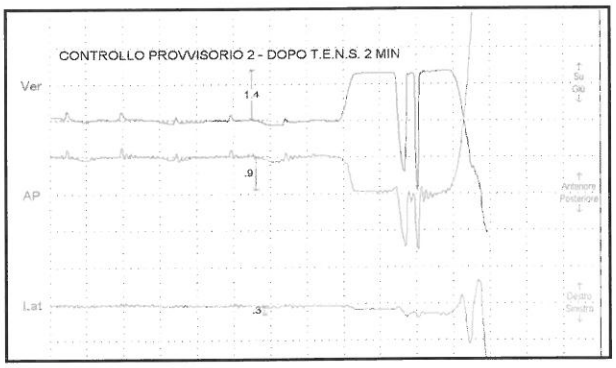

Fig. 29d: SCAN 4 controllo secondo provvisorio dopo TENS due minuti. 25/07/2001

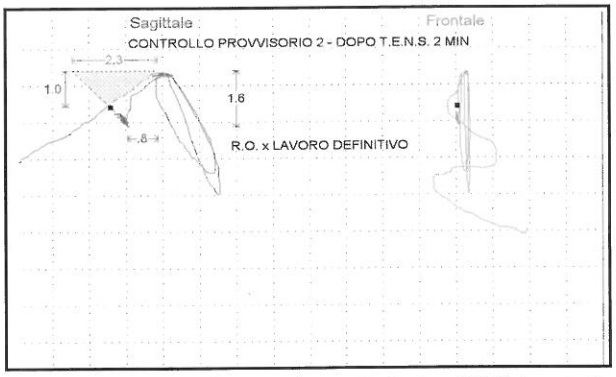

Fig. 30d: SCAN 5 controllo secondo provvisorio dopo TENS due minuti. Registrazione occlusale con Myo-Print per lavoro definitivo. 25/07/2001

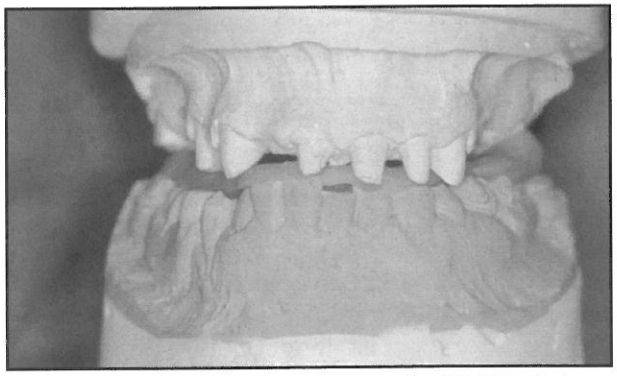

Foto 3d: Visione frontale modello in gesso con Myo-Print E' evidente un basculamento mandibolare con maggior distanza intermascellare più a destra che a sinistra

malocclusione così fine e così importante da far guarire un paziente.

A lavoro completato, L'EMG del 29/08/2002 (fig. 31d) mostra un perfetto equilibrio neuro-muscolare; la kinesiografia (figg. 32d-33d) mostra un ottimo riequilibrio tra posizione di riposo e centro occlusale ideale. Anche il controllo elettromiografico e kinesiografico del 10/09/2002 (figg. 34d-35d-36d) mostrano un perfetto equilibrio che viene mantenuto anche dopo aver applicato la TENS per due minuti (figg. 37d-38d-39d).

Foto 4d: Lavoro finito

Il paziente riferisce di sentirsi in buona salute sin da quando gli è stato fissato il circolare superiore, cioè dal 05/08/2002 ad oggi 30/09/2002. Egli non ha avuto più episodi di emicrania e nemmeno quel senso di pesantezza ai muscoli della zona cervicale.

CONCLUSIONI

Questi e tanti altri casi mi hanno insegnato che, se voglio riabilitare veramente un'occlusione sono indispensabili la collaborazione con specialisti di altre branche mediche e i migliori mezzi tecnici, per dare al paziente la risposta o il compromesso più vicino alle sue esigenze ed aspettative. Questo compito de-

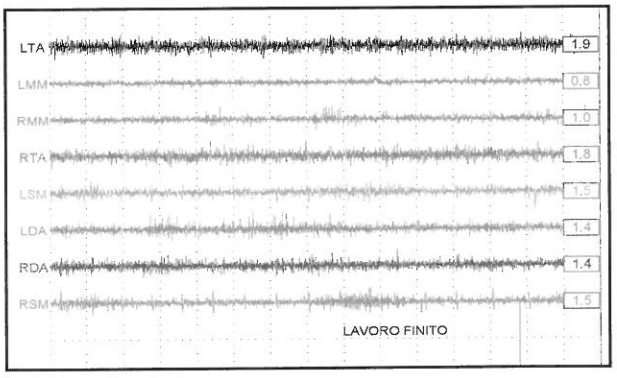

Fig. 31d: EMG lavoro finito. 29/08/2002

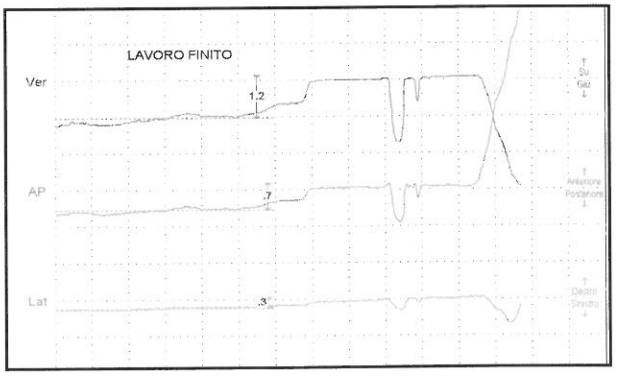

Fig. 32d: SCAN 4 lavoro finito. 29/08/2002

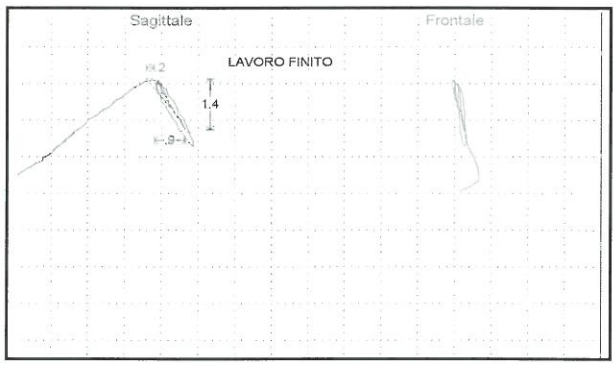

Fig. 33d: SCAN 5 lavoro finito. 29/08/2002

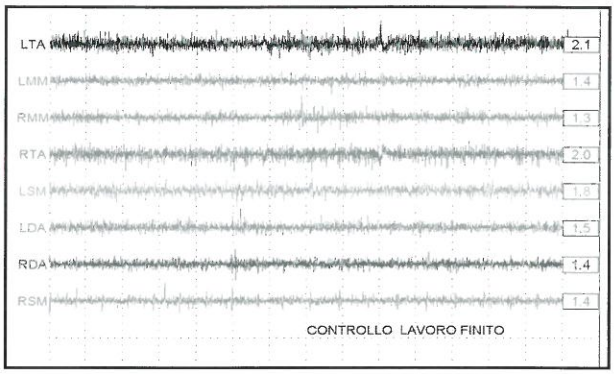

Fig. 34d : EMG controllo lavoro finito. 10/09/2002

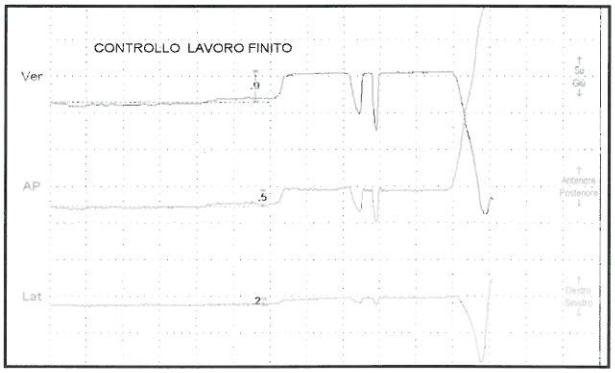

Fig. 35d: SCAN 4 controllo lavoro finito. 10/09/2002

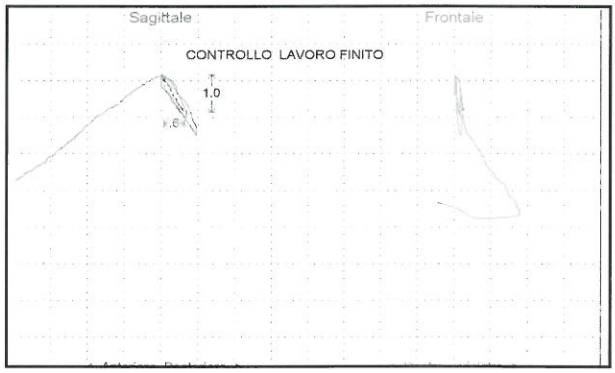

Fig. 36d: SCAN5 controllo lavoro finito. 10/09/2002

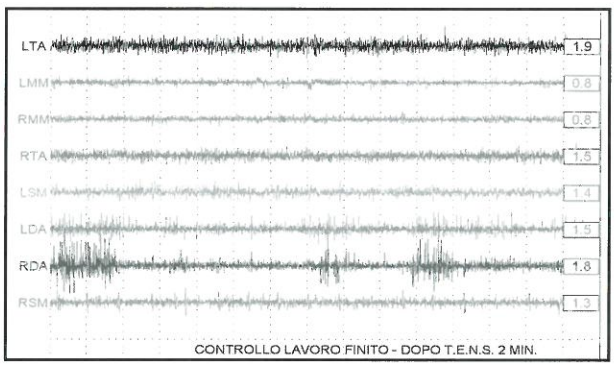

Fig. 37d: EMG controllo lavoro finito dopo TENS due minuti. 10/09/2002

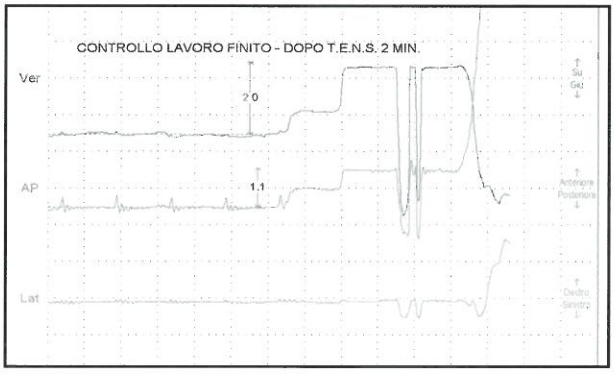

Fig. 38d: SCAN 4 controllo lavoro finito dopo TENS due minuti. 10/09/2002

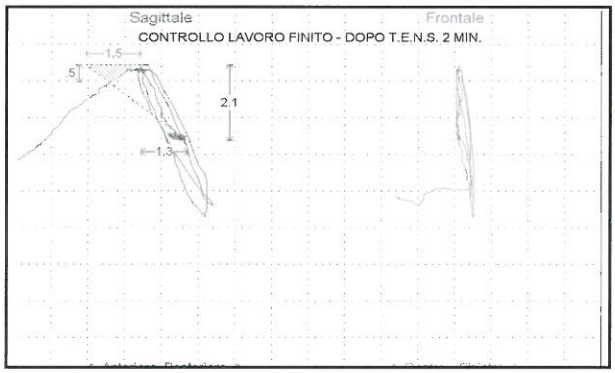

Fig. 39d: SCAN 5 controllo lavoro finito dopo TENS due minuti. 10/09/2002

ve essere svolto studiando attentamente in ogni singola persona la sua struttura, la sua funzione e la sua estetica, che sono sempre uniche ed individuali. È impossibile pensare ad un "cliché" da adattare di volta in volta ai singoli individui, in quanto non esistono due persone perfettamente identiche nemmeno tra i gemelli omozigoti.

BIBLIOGRAFIA

GIANNÌ E., La nuova ortognatodonzia, Ediz. Piccin - Padova

DE NARDI S., Atlante di analisi cefalometrica - Ediz. G. Saccardin - A. Martina - Bologna

BALERCIA L., Occlusione Neuro-Mio-Posturale - Ediz. Futura Publishing Society AP - 1995
NORMAN R. ARNOLD, D.D.S., M. SC. - SANFORD C. FRUMKER, D.D.S., Trattamento Occlusale - Ed. CIDES ODONTO Edizioni Internazionali
CAPURSO U., MARINI I., ALESSANDRI G., I Disordini Cranio-Mandibolari Fisioterapia Speciale Stomato Gnatica - Sonetti. Edizioni Martina Bologna
FERRANTE A., Terapia Miofunzionale della deglutizione viziata ai problemi posturali procedure diagnostiche e terapeutiche - Edit. Futura Publishing Society AP, 1997
RANALDO P., Riflessioni sulla lingua - analisi osteopatica e posturologica tra deglutizione disfunzionale ed alterazione dell'equilibrio - Helmuth Seyer Ed. Marrapese - Roma
JEFFREY P. OKESON, Il trattamento delle disfunzioni dell'occlusione e dei disordini temporomandibolari - terza dizione - Ed. Martina Bologna
BONDI M., Biotrattamento funzionale selettivo delle dismorfosi orofacciali - Ed. Martina Bologna
BUSQUET L. D.O., Osteopatia craniale - M.R.O.(F) Ed. Marrapese - Roma - 1998
RICCIARDI P.M. - CagnettiA., Posturologia olistica - Ed. Marrapese - Roma - 1997
BIENFAIT M., La fascia - il pompage - Ed. Marrapese - Roma - 1995
UPLEDGER J.E. D.O. - Terapia cranio-sacrale - F.A.A.O. Ed. Marrapese - Roma - 1997
ZANARDI M., Posturologia clinica osteopatica - Ed. Marrapese - Roma - 1998
SUTHERLAND W.G., La sfera craniale - Ed. Futura Publishing Society - 1999
GLAUCO M., CANTON A., Guida al successo in protesi mobile completa - Ed. G. Saccardin - A. Martina - Bologna
GREENMAN P.E. D.O., F.A.A.O., Principi di medicina Manuale - Ed. Futura Publishing Society - Seconda Edizione Italiana 2003
BATTISTONI M., Terapia odontoiatrica integrata - Ed. Futura Publishing Society - 2001